

BOSTON
MEDICAL LIBRARY
8 THE FENWAY

Das

untere Uterinsegment

und die

Decidua cervicalis.

Von

Dr. Otto Küstner,
ausserordentlichem Professor der Gynäkologie,
I. Assistenten an der gynäkologisch-geburtshülflichen Klinik
zu Jena.

Mit 2 Tafeln.

Jena,
Verlag von Gustav Fischer
1882.

L 4. B. 54

BOSTON MEDICAL
JUL 20 1923
LIBRARY

Vorwort.

Es lag von vornherein nahe, diese Arbeit in derjenigen Zeitschrift erscheinen zu lassen, in welcher hauptsächlich die Debatte über die zu erörternden Gegenstände sich abgespielt hat, in derselben Zeitschrift, in welcher auch ich mich an genannter Debatte bereits durch eine Arbeit betheiligt habe, d. i. im Archiv für Gynäkologie, jetzt redigirt von Credé.

Das lag auch in meiner Absicht. Die Ausführung dieser Absicht scheiterte an äusseren Gründen.

Jena, Mai 1882.

Der Verfasser.

Digitized by the Internet Archive
in 2011 with funding from
Open Knowledge Commons and Harvard Medical School

http://www.archive.org/details/dasuntereuterins00ks

BOSTON MEDICAL
JUL 20 1923
LIBRARY

Als ich vor jetzt 4½ Jahren an der Discussion über das Verhalten der Cervix während der Schwangerschaft und des Wochenbettes theilnahm, suchte ich die Verhältnisse auf dem anatomischen Wege zu klären mit Hülfe einiger ausgezeichnet geeigneter Präparate. Meine Arbeit fand von mancher Seite lebhaften Widerspruch. Darauf war ich gefasst, denn was ich in der Arbeit brachte, lief den bisherigen Doctrinen stracks zuwider; die Ansicht, dass sich ein Theil Cervicalschleimhaut in der Schwangerschaft in eine Art von Decidua verwandeln könne, war unerhört, sie opponirte dem geng und geben Schematismus; die Motivirung durch nur 2—3 Präparate genügte Vielen nicht, und so kam es denn, dass die Identität meiner Präparate einfach angezweifelt wurde. Diesen Angriffen gegenüber hatte ich Nichts zu sagen, die Richtigkeit meiner Präparate und deren Beschreibung zu betheuern schien mir nicht durch sachliche Interessen geboten zu sein.

Was die Frage betrifft, von welcher meine Untersuchungen, wie alle in den letzten sechs Jahren auf diesem Gebiete ihren Ausgang nahmen, die Frage nach der Dilatation der Cervix in der Schwangerschaft, so ist mir auf Grund meiner Arbeit von einigen Autoren irrthümlicherweise eine Schnellfertigkeit im Urtheil vorgeworfen worden, die ich mir selbst als Unvorsichtigkeit angerechnet haben würde, die ich aber in der That nicht begangen habe; ich sagte ja ausdrücklich: „Wir werden dem-

nach wohl auf ein generalisirendes Urtheil noch verzichten müssen, oder dürfen ein solches nur sehr rückhaltend aussprechen und werden vielleicht Birnbaum Recht geben müssen, wenn er vorsichtig sagt „dass diese Verkürzung (des Cervicalcanales) in allen Graden und Formen sich findet, von dem vollkommenen Fehlen jeder solchen bis zum völligen Verschwinden einer Abgrenzung vom Mutterhalse und Mutterkörper."

Die Untersuchungen, die ich weiterhin gelegentlich zur Klärung der Frage unternommen habe, sind ebenfalls wieder anatomische; meiner Ansicht nach beseitigen sie viele noch bestehende Zweifel. Dass solche noch bestehen, zwar wunderbar an sich angesichts der zahlreichen Arbeiten aus den letzten Jahren, ist nur die Frucht einer vielleicht zu schnell, sicher zu leidenschaftlich geführten Debatte. —

Betrachten wir die Schleimhaut des nicht puerperalen, nicht graviden aber geschlechtsreifen Uterus in der Nähe des inneren Muttermundes mit unbewaffnetem Auge an einer competenten Anzahl frischer Exemplare, so ergiebt sich, dass sich der Uebergang der Corpusschleimhaut in die Cervixschleimhaut verschieden verhält. Bei Virgines resp. Nulliparen ist bereits makroskopisch erkennbar, dass der Arbor vitae der Cervix scharf gegen die glatte Schleimhaut des Corpus sich absetzt. Die Grenze liegt etwa in der Mitte zwischen äusserem Muttermund und Fundus, häufiger jedoch etwas näher dem Fundus als dem Orificium externum. Diese makroskopische Charakterverschiedenheit erlangt die Schleimhaut erst mit der Pubertät; vor Eintritt derselben strahlen gemeiniglich die Falten des Arbor vitae weit in die Corpushöhle hinein, die Hauptrichtung nach den beiden Tubenmündungen zu nehmend. Man kann aber auch geschlechtsreife Uteri finden,

in denen noch Falten, dann stets Längsfalten in die zweifellose Corpushöhle hineinragen. Andrerseits wieder finden wir, dass bei Frauen, welche geboren haben, die Falten des Arbor vitae gemeiniglich früher enden, als in der Mitte des Uterus. Sie reichen vom äusseren Muttermunde nicht immer 4 Cm. hinauf, oder seltener, sondern oft nur 3 oder $2\frac{1}{2}$ und nimmt dann die Schleimhaut ein glatteres Aussehen an, ähnlicher dem, welches wir oben im Corpus finden. Ganz so sammetglatt wie im Corpus selbst ist jedoch auch bei Frauen, welche häufig geboren haben, die obere Cervixschleimhaut selten. Wenigstens sieht man in der Gegend der engsten Stelle des Uteruslumens einige Follicularcystchen.

Inspiciren wir diese Verhältnisse am coronal aufgeschnittenen Uterus, so dass das Lumen des Uterus bei Virgines in unvollkommener, bei Frauen, die von Geburten her breite Muttermundslacerationen haben, in sehr vollkommener Sanduhrform sich präsentirt, so zeigt sich, dass bei Virgines fast stets der engsten Stelle des Uterus die makroskopisch scharfe Grenze zwischen Corpus und Cervixschleimhaut entspricht. Auch bei geboren habenden Frauen ist an dieser Stelle häufig makroskopisch eine Differenz der nach oben und unten belegenen Schleimhaut zu sehen; bei anderen aber — bei denen wo die characteristische faltentragende Cervixschleimhaut bereits 3 oder $2\frac{1}{2}$ Cm. über dem äusseren Muttermunde aufhört, ist auch unterhalb dieser sanduhrförmigen Einschnürung noch glatte Schleimhaut. Mag sich aber nun die Schleimhaut verhalten wie sie will, die besagte Einschnürung hat ihre constante Lage etwa allemal in der Mitte, häufig etwas über derselben nach dem Corpus zu, im Falle nennens-

werthen Ectropiums des Orificium ext. etwas unter derselben. Diese Stelle coincidirt allenthalben am geschlechtsreifen Uterus präcis mit der Grenze, wo die sehr complicirte, aus unentwirrbarem Geflecht bestehende Muskulatur des Corpus scharf abschneidet gegen die schmalere, hauptsächlich in Längsfasern geordnete Muskelbekleidung der Cervix. Es giebt wohl an kaum einem Organ des menschlichen Körpers so constante Maassverhältnisse als am Uterus; jede nennenswerthe Verlängerung des Lumens über 7 Cm. hinaus, jede nennenswerthe Verkürzung unter diesen Werth fällt ausserhalb der Breite des Normalen. Mit genau derselben Constanz, mit der wir am normal gebildeten Organ das Gesammtmaass 7 Cm. messen, finden wir etwa $3\frac{1}{2}$—4 Cm. über dem äusseren Muttermunde die engste Lumeneinschnürung und genau in derselben Höhe auf einem Enface-Schnitt die scharfe Grenze zwischen dicker, complicirt verflochtener Corpusmuskulatur und der relativ dünnen, schlaffen Cervixmuskulatur. Soll überhaupt noch die Bezeichnung „innerer Muttermund“ festgehalten werden, so muss die engste Stelle als solcher angesprochen werden; überall in der Anatomie, wo der Name Mund gebraucht ist, bezeichnet er den Uebergang eines Raumes in den anderen durch eine relativ enge Stelle hindurch. Eine solche enge Stelle verdient alsdann ihren Namen umso eher, wenn ihre Lage eine constante ist. Es kann also gar keine Frage sein, diese Stelle ist der Isthmus uteri oder der innere Muttermund*).

*) Bekanntlich anerkennt Lott als einzige zuverlässige Grenze zwischen Corpus und Cervix nur die „Linie, die durch die verschiedene Beschaffenheit der Schleimhautoberfläche beider Theile makroskopisch deutlich sichtbar und was besonders wichtig, ebenso deutlich fühlbar ist“. — Achtet man auf die feinsten Nuancen der Schleimhautglätte, so

Ehe wir zur Betrachtung der entsprechenden mikroskopischen Verhältnisse schreiten, muss ich eine detaillirte Uebersicht des Untersuchungsmateriales geben.

Meine Erfahrungen über diesen Gegenstand stützten sich auf gelegentlich an gesammelten Uteri gemachte Untersuchungen; da denselben auf der Badener Naturforscherversammlung von gewichtiger Seite opponirt wurde, so waren Untersuchungen ad hoc erforderlich. Dieselben machte ich an 12 Uteri geschlechtsreifer Frauen, die ich der Güte des Herrn Hofrath Müller danke. Jeder der Uteri wurde frisch gemessen und gezeichnet, der innere Muttermund genau bestimmt, die Oberflächenbeschaffenheit der Schleimhaut notirt; dann in chromsaurem Kali und Alkohol gehärtet. Nach der Härtung wurde die Gegend des inneren Muttermundes mit einem Stück Corpus und einem Stück Cervix ausgeschnitten, dieses Stück

---

wird man, wie gesagt, sehr häufig, wenn auch in vielen Fällen nur geringe Unterschiede zwischen oberer Cervix- und unterer Corpusschleimhaut finden; wollte man aber das Gefühl entscheiden lassen, ohne Zuhilfenahme der Controle des Auges, so würde man häufig die obere Cervixgrenze viel zu tief verlegen wegen des bis zum Verschwinden Verflachtwerdens der Falten des oberen Cervixdrittels, besonders nach vielen Geburten. Dagegen lässt Lott der Lumeneinschnürung — Isthmus Uteri, Metristhmus — keine Bedeutung. „Eine solche Bestimmung ist vom anatomischen wie klinischen Standpunkt nicht zu brauchen, da mit dem Verschwinden dieser Grenze, die von ihr begrenzten Organtheile doch als verschiedene Theile fortbestehen.“ Ich habe, wie oben hervorgehoben, als Grenze die dem Uteruslumen im Enface-Bilde die Sanduhrform verleihende Einschnürung constanter gefunden, als die makroskopische Schleimhautdifferenz, constanter besonders wenn man zugleich die Verschiedenheit der darüber und darunter befindlichen Muskulatur mit in Betracht zieht am frischen Uterus; aber auch nur an diesem. Maceration, in welchem Menstruum auch immer, ändert gerade an diesen Formen bedeutend. — Man vergleiche über diese Punkte:

„Lott, Zur . . . Cervix. Uteri. Erlangen 1872. p. 5 ff.“

war 1—2 Cm. lang, so dass $\frac{1}{2}$—1 Cm. auf die Cervix und ebensoviel auf das Corpus kam. Jedenfalls lag die soeben von mir als innerer Muttermund definirte Stelle stets genau in der Mitte des Schnittes. Stets aber war der Ausschnitt so gross, dass auch die von Lott fälschlich als innerer Muttermund definirte Stelle in sein Bereich fiel und ebenfalls auch der obere Theil der Cervix nach der Lottschen Auffassung.

Die Bilder, welche ich auf diese Weise erhielt, sind recht variable, die einzelnen Typen wiederholen sich jedoch unter 12 Fällen mehrfach. Wenn ich 4 Haupttypen annehmen will, so geschieht das mit Rücksicht auf unten zu erörternde Verhältnisse; es schliesst diese Eintheilung eine gewisse Willkürlichkeit nicht aus, man könnte leicht noch ebensoviele oder mehr Typen aufstellen; ich thue es nur der Uebersichtlichkeit wegen.

Uterus I (Typus I) stammt von einer Frau, welche geboren hat, aus der Mitte der 30er Jahre, schnell an Pneumonie gestorben. Uteruscavum 7,1 Cm. lang von der Mitte des Fundus bis zum äusseren Mmd. Coronal aufgeschnitten der Isthmus (innere Muttermund) 4,2 Cm. über dem äusseren; daselbst bricht die bis dahin im Maximum 1,5 Cm. dicke Muskulatur des Corpus plötzlich zu 1,2—1,0 Cm. ab. Ebendaselbst die Grenze zwischen fester und lockerer Peritonealverbindung an der vorderen Wand. Die Schleimhaut corpuswärts von dieser Stelle ganz glatt; nach abwärts beginnen am inneren Muttermunde wenn auch sehr flache, so doch immer noch mit blossem Auge bemerkbare Längsfalten, welche $3\frac{1}{2}$ Cm. über dem äusseren Muttermunde sehr deutlich werden, ebenfalls jedoch von da an sich hauptsächlich in der Längsrichtung gruppiren; im obersten Drittel der Cervix einige Ovula Nabothi.

Ausgeschnitten ein Stück von 1,4 Cm. Länge, 3,3 bis 4,7 Cm. vom äusseren Muttermund entfernt.

Mikroscop cf. Fig. 1.

Dicke der Schleimhaut am corporalen Ende 1,8 mm., am cervicalen 1,7 Cm., an der corporalen Hälfte glatte Schleimhautoberfläche, an der cervicalen höckrige, von Buchten und Erhebungen unterbrochen. Auf der gesammten Oberfläche das Epithel gut erhalten. Höhe der Epithelzelle 0,015. Das Stroma besteht aus dichtgedrängten kurzen, dicken Spindelzellen von durchweg derselben Gestalt und Grösse.

Durch das ganze Präparat hindurch finden sich Drüsen mit minutiösem Lumen und Cylinderepithel. Dieselben weichen in der Form absolut nicht von einander ab; erscheinen jedoch auf der cervicalen Hälfte meist oder häufiger auf dem Längsdurchschnitte, auf der corporalen häufiger auf dem Querdurchschnitte, so dass man hier mehr runde, dort mehr langgezogene linienartige Lumina sieht.

Uterus III (Typus II) entstammt einer Frau von 36 Jahren, welche wiederholt geboren hat und welche 29 Stunden nach einer Ovariotomia sinistra an Embolie der Pulmonalis plötzlich zu Grunde ging; die Menses hatten — Frau war etwas elend geworden — seit $\frac{1}{4}$ Jahre cessirt.

Uterus im gehärteten Zustand 6,5 Cm. Cavum, Fundus bis zur engsten ebenso wie im Uterus I durch Muskelbeschaffenheit wie durch Peritonealbekleidung characterisirten Stelle — Isthmus — innerer Muttermund — 2,8 Cm. lang, bis dahin Schleimhaut ganz glatt, von da ab mit kleinen Falten besetzt, welche je weiter nach dem Ori-

ficium externum zu, umso deutlicher werden. Vereinzelte Nabothseier durch die ganze Cervix vertheilt.

Ausgeschnitten wurde ein Stück 2,5 — 3,5 Cm. vom Fundus entfernt.

Die Schleimhaut ist überall gleich dick 0,7 — 0,8 Mm. Oberfläche am Corpus wie Cervixtheile linienhaft gerade. Oberflächenepithel gut erhalten. Durch die Schleimhaut meistens sehr mässig reichliche, langgezogene, schlauchförmige Drüsen, die meist auf dem Längsschnitt getroffen sind, die Richtung ist meist schräg zur Oberfläche. Epithelzelle 0,012 hoch. Bindegewebszelle überall die characteristische kurze Spindel, überall von derselben Grösse und Form, höchstens dass vielleicht an der Corpushälfte gleich unter dem Oberflächenepithel die Zelle etwas runder ist als in der Cervix. (Figur II.)

Uterus IX (Typus III) stammt von einer Virgo aus dem Anfang der 20er Jahre auf der inneren Klinik an Pneumonie gestorben.

Cavum des gehärteten Uterus 6,4 Cm. lang; 2,9 Cm. vom Fundus entfernt die characteristische Lumeneinschnürung, Muskelverdünnung, Peritonealgrenze. Bis 0,3 Cm. über dieser Stelle im Corpus ist die Schleimhaut absolut glatt; von da an beginnen recht plötzlich Falten, zuerst sehr flache Längsfalten, welche allmählich höher werden und etwa 1,7 Cm. vom äusseren Muttermunde entfernt an der vorderen wie an der hinteren Wand sich zu einem longitudinal bis zum Orificium externum verlaufenden Wulst vereinigen. Dicke der Muskulatur im Corpus 1,2, in der Cervix 1,2, am inneren Mmd. 0,8 Cm. Es gehen also an diesem Uterus die mit blossem Auge sichtbaren Längsfalten 0,3 Cm. über den inneren Muttermund hinaus in das Corpus uteri hinein. Ausgeschnitten ist ein 2,1 Cm.

langes Stück aus der Umgebung des inneren Muttermundes. Schleimhaut der corporalen Hälfte 2,5 Mm. dick, der cervicalen etwa 1,6 allmählich auf 1,0 Cm. abnehmend, ganz in der Mitte zwischen beiden Hälften ist die Schleimhaut auf eine Strecke von 3,0 Mm. nur etwa 0,7 Mm. dick; hier springt zwischen Corpus und Cervix auf die angegebene Länge die Muskulatur scharf hervor und reducirt auf diese Weise die Schleimhaut an dieser Stelle auf die angegebene Schmalheit. Es liegt also an diesem Uterus in der That eine Art Sphincter vor. Ausser gerade an dieser Stelle ist das Oberflächenepithel überall erhalten. Drüsen finden sich in dem ganzen Bereiche des Schnittes; am corporalen Theil lang gestreckt cylindrisch mit dem Fundus theilweise in die Muskulatur hineinreichend. An der Scheide zwischen Corpus und Cervix sind sie spärlich. Auf der cervicalen Hälfte stehen sie nicht mehr in der einförmig regelmässigen Anordnung, wie auf der corporalen, sind jedoch eben so reichlich vorhanden. Jedoch finden sich hier ausser den einfachen cylindrischen Formen auch unregelmässigere Gestaltungen; Gestalten, wie wir sie im folgenden Präparate häufiger finden; knäuelartige Fundi bei gestrecktem Verlaufe der Ausführungsgänge.

Die Bindegewebezelle ist allenthalben dieselbe kurze Spindel 0,01 lang. (Fig. III.)

Uterus IV, Typus IV, von einer 36jährigen Nullipara. Todesursache nicht bekannt, soll menstruirt haben. Cavum am gehärteten Präparat 5,1 Cm. lang. In der Muskeldicke kein Unterschied, überall etwa 0,8 Cm. Falten des Arbor gehen 2,8 Cm. hoch hinauf, dann wird (im Corpus) die Schleimhaut glatter. Falten nicht sehr ausgebildet. Am Ende des Arbor keine deutliche Einschnü-

rung weder im Cavum noch in der Muskulatur, jedoch findet sich daselbst die vielfach genannte Peritonealgrenze. — Ausgeschnitten ein 1,1 Cm. langes Stück genau in der Mitte. Schleimhaut des Corpus und Cervix genau gleich dick (1,6 Mm.). Bindegewebselemente ganz gleich. Auf beiden Hälften schlauchförmige sich auf dem Durchschnitte als Knäuel präsentirende Drüsen, in der Cervix mehr in Gruppen stehend als im Corpus, jedoch in beiden Hälften gleich spärlich. (Fig. IV.)

Uterus II. Cavum des gehärteten Präparates 6 Cm. Orificium internum durch die angegebenen Merkmale characterisirt 2,8 Cm. über dem äusseren Muttermunde. Muskulatur im Corpus höchstens 2, in der Cervix 1,8 Cm. dick.

Schleimhaut bis zum inneren Muttermund ganz glatt, von da an etwa 1 Cm. lang sehr seichte Längsfalten; dann werden die Falten höher und mehr quer gestellt. Ausgeschnitten ein Stück von 0,8 Cm. Länge, je 0,4 Cm. nach oben und nach unten vom inneren Muttermund: Am cervicalen Theil dieses Schnittes wird ziemlich plötzlich die Schleimhaut dünner, sie ist im Corpus 2,0, hier im Minimum 0,6 Mm. dick. Am corporalen Theil recht dichtstehende Drüsen, am cervicalen recht wenige schmale Epithel-bekleidete Räume. Bindegewebselemente überall ganz gleich. Es ähnelt sonach das Präparat dem Typus I.

Uterus V entstammt einer 26 Jahr alten an Lebercarcinom verstorbenen Frau, die geboren hat. Aeusserer Muttermund stark quer gespalten.

Cavum des gehärteten Präparates 6 Cm., innerer Muttermund 3 Cm. über dem äusseren; Corpusmuskulatur 1,8, Cervixmuskulatur 1,3 Cm. dick. Präcis am inneren Muttermunde beginnen flache Längsfalten, die allmählich sich nach unten zu zu einem gut entwickelten Arbor gruppiren. Ausgeschnitten ein 1 Cm. langes Stück.

Mikroskopisch ist an der unebenen Oberfläche sehr gut zu erkennen, welche Hälfte des Schnittes Cervix ist. In der Cervix deutliche, zahlreiche epitheliale Einsenkungen (schlauchförmige Drüsen), im Corpus weniger. Bindegewebselemente gleich; Schleimhaut im Corpus wie in der Cervix 1,5 Cm. dick; — ähnelt am meisten dem Typus II.

Uterus VI stammt von einer über 30 Jahre alten Nullipara.

Cavum am gehärteten Präparat 6 Cm. lang, der durch alle Charactere präcisirte innere Muttermund 3 Cm. — vor dem äusseren. Daselbst hören die Falten des Arbor (flache Längsfalten) noch nicht präcis auf, son-

dern gehen noch 0,4 Cm. in das Corpus hinein; dann wird die Schleimhaut absolut glatt.

Ausgeschnitten ein 1 Cm. langes Stück. Das Mikroscop zeigt in der cervicalen Hälfte ganz dieselben Drüsen wie in der corporalen.

Das Präparat gehört zu Typus I.

Uterus VII. Cavum des gehärteten Präparates 6 Cm. lang; höchste Muskeldicke im Corpus 1,8, in der Cervix 1,4 Cm. Innerer Muttermund 2,8 Cm. über dem äusseren; am Ende des Cervixcanales nur ganz flache Arborfalten, in der Mitte und unten stärker ausgebildete. Corpusschleimhaut vom inneren Muttermunde an ganz glatt.

Ausgeschnitten 0,7 Cm.

Mikroscop: in der cervicalen Hälfte des Schnittes liegen sogar dichtere und mehr Drüsen als im Corpus. Schleimhaut 0,2 Cm. dick.

Das Präparat gehört zu Typus I.

Uterus VIII. Cavum am geschrumpften Uterus $6\frac{1}{2}$ Cm. lang; Muskulatur im Corpus 2,8, am inneren Muttermund 2,0 Cm. dick; in der unteren Hälfte der Cervix sehr ausgebildeter Arbor; nach dem inneren Muttermunde zu verflachen sich die Falten, gehen jedoch noch 0,8 Cm. über den inneren Muttermund hinaus; dann wird die Schleimhaut ganz glatt im Corpus. Innerer Muttermund 3 Cm. über dem äusseren.

Mikroscop: Typus III.

Uterus X. Cavum des gehärteten Präparates 6 Cm. lang, innerer Muttermund 3,2 Cm. über dem äusseren durch alle genannten Charactere lokalisirt. Muskulatur überall etwa 1 Cm. dick. Oberer Theil der Cervix fast faltenlos.

Ausgeschnitten 1 Cm.. — Mikroscop: Typus II.

Uterus XI. 31 Jahre alte Frau, hat 14 Tage vor dem Tode das letzte Mal menstruirt. Cavum frisch 7,2 Cm. lang. Davon kommen auf das Corpus genau 3 Cm. Muskulatur 1,3 — 1,6 Cm. dick; innerer Muttermund durch Peritoneumanheftung, Muskelbeschaffenheit und Lumeneinschnürung genau lokalisirt. Arbor sehr deutlich. 0,8 Cm. unterhalb des inneren Muttermundes hört bereits jede Faltenbildung auf. Excidirt ein 1,5 Cm. langes Stück aus der Mitte.

Mikroscopisch erweist sich auf der cervicalen Hälfte die Schleimhaut noch etwas dicker als auf der corporalen. Bindegewebselemente überall gleich, in der Cervix ebensoviel Drüsen, als im Corpus; die in der cervicalen Hälfte meist schräg getroffen, die im Corpus mehr in ihrer Längsausdehnung. Etwa Typus III.

Uterus XII. Geschlechtsreifer Uterus. Cavum frisch 7,3 Cm. lang. Muttermund querspaltig; Falten des Arbor auch in der unteren Cervixhälfte nicht sehr deutlich, in der oberen fast verschwunden. Isthmus

3,9 Cm. über dem Orificium externum. Oberhalb desselben ganz glatte nach unten zu längsgefurchte Schleimhaut.

Mikroskop ergiebt den Typus von Fig. 1.

Ausser diesen 12 genauer beschriebenen Uteri habe ich mikroskopisch im angegebenen Sinne noch etwa 6—8 von geschlechtsreifen Frauen, einige von Kindern untersucht. Zur blossen makroskopischen Beurtheilung steht mir natürlich ein weit grösseres Material zur Verfügung.

Sonach entspricht dem makroskopisch festzustellenden Unterschiede zwischen Virgines und geboren habenden Frauen auch der mikroskopische Befund insofern, als sich bei ersteren sehr häufig ziemlich scharf am inneren Muttermunde Vertiefungen und Erhebungen der Schleimhaut finden, bei letzteren die Oberfläche corpus- wie cervixwärts mehr glatt ist. Die Dicke der Schleimhaut ist sowohl absolut als relativ sehr verschieden. An manchen Uteri ist sie an der cervicalen Hälfte genau so dick als an der corporalen; an anderen ist sie am Corpus dicker und nimmt mehr weniger plötzlich am inneren Muttermund etwa um die Hälfte ab. Auch was die Drüsen betrifft finden wir verschiedenes Verhalten. An einigen Uteri sind sie in der Corpushälfte überwiegend zahlreich und haben den typischen gestreckten oder leicht gewundenen Verlauf, Verzweigungen sind nicht häufig und kommen nur als Bifurkationen vor.

In der oberen Cervixpartie haben die Drüsen entweder im Wesentlichen denselben Verlauf und etwa dieselbe Länge (Typus 1, 2, 3) oder man findet hier zwischen den einfachen cylindrischen Drüsen auch knäuelartig gewundene. Bei dem noch infantilen Typus zeigenden Uterus IV (Fig. 4) finden wir knäuelförmige und verzweigte Drüsen in der Corpus- und Cervixhälfte.

Die Bindegewebszellen der Mucosa sind in allen Praeparaten fast gleich; überall treffen wir im Corpus sowohl als in der Cervix eine kurze Spindelzelle an, auch finden wir in den Intervallen, in denen die Zellen stehen, kaum Unterschiede.

So variabel nun an diesen Uteri die Befunde der fraglichen Partie sein mögen, in einem Punkte stimmen alle unter einander überein darin, dass sich auch in der cervicalen Hälfte des Schnittes, also stets noch mindestens $^1/_2$ Cm. unterhalb des inneren Muttermundes sehr zahlreiche wohlausgebildete, schlauchförmige Drüsen finden, einige von ganz, die anderen von nahezu derselben Gestalt wie im Corpus uteri in genau dasselbe Stroma eingebettet wie im Corpus.

Diese Thatsachen waren bisjetzt wenig bekannt, jedenfalls fehlten in anatomischen wie gynäkologischen Zeitschriften und Lehrbüchern darüber die nothwendigen Notizen. Das rechtfertigt die Ausführlichkeit dieser Mittheilung; umsomehr, da mir, als ich einige dieser Thatsachen in der gynäkologischen Section der Baden-Badener Naturforscherversammlung bei Gelegenheit der Discussion über Bandls Vortrag mittheilte, von competenter Seite, von Ruge, Assistenten an der gynäkologischen Klinik für anatomische Untersuchungen zu Berlin, opponirt wurde*).

*) Nach dem kurzen Referate im Archiv für Gynäkol. (XV p. 264) konnte Ruges Entgegnung als eine Zustimmung aufgefasst werden. In der ausführlichen Discussion aber widersprach mir Ruge in dem Punkte, dass der Uebergang von Corpus- zu Cervix-Schleimhaut ein allmählicher wäre, mit Rücksicht auf die von mir ausgesprochene Annahme der Möglichkeit der Bildung einer Decidua cervicalis in der obersten Partie des Halscanales.

Wenden wir uns jetzt wieder den makroskopischen Verhältnissen zu, so war oben festgestellt worden, dass gewöhnlich präcis und scharf die Grenze zwischen faltentragender Cervixschleimhaut und glatter Corpusschleimhaut bei Virgines genau am Isthmus uteri liegt. Hat eine Frau geboren, hat sie besonders öfter geboren, so werden die oberen Cervixfalten, die an sich schon flacher sind, mehr weniger geglättet gefunden, ja sie können gänzlich zum Verschwinden kommen, so dass die obere Cervixpartie von corpusähnlicher Schleimhaut überzogen ist, und der Arbor vitae nur einen Bruchtheil der Cervix nach oben zu begleitet.

Untersuchen wir nun, wie diese Eigenthümlichkeit, die für den Uterus der Virgo einerseits, einer Frau, die geboren hat, andrerseits einigermassen characteristisch ist, jedenfalls in demselben Grade characteristisch, als der runde Muttermund für die Virgo, der quergespaltene für die geboren habende Frau, zu Stande kommt, so haben wir die Entstehung derselben ausschliesslich in den durch Schwangerschaft, Geburt und Wochenbett bedingten Veränderungen zu suchen. Nehmen wir den Uterus einer Frau vom Ende der ersten oder der zweiten Woche des Puerperiums: „Um diese Zeit ist die Grenze der Cervicalschleimhaut sehr gut zu erkennen, aber besonders an der oberen Hälfte stark geschunden, die Falten sind geglättet; an grösseren Stücken fehlt auf ganzen Strecken die Oberflächenbekleidung“; wie Leopold das treffend schildert (Archiv für Gyn. XII. p. 176).

In solchen Fällen ist dann stets die obere Grenze der Cervicalschleimhaut etwa 4—5 Cm. über dem äusseren Muttermunde zu finden, sie hebt sich in dieser Entfernung sehr scharf gegen die zartfilzige Oberfläche des Cor-

pusschleimhautrestes ab. Leopold fand stets in genannter Distanz die Cervixschleimhaut aufhören.

Nun giebt es aber auch Uteri aus dem Ende der ersten oder aus der zweiten Woche des Puerperiums, und solche sind nicht selten, wo die Grenze der Cervixschleimhaut viel näher dem äusseren Muttermunde und zwar auch sehr scharf, ja wenn nicht noch schärfer markirt, als in den anderen Fällen zu finden ist.

So liegen vor mir 2 Uteri, deren einer aus dem Anfang der 2. Woche des Puerperiums stammt. Jetzt nachdem er einige Zeit in concentrirtem Weingeist gelegen hat, finde ich die Gesammtlänge 12.5, die des Cavums 11.0 Cm.; vom äusseren Muttermunde bis zur Linie der sehr scharf sich gegen die übrige Bekleidung des Cavum absetzenden faltentragenden Cervixschleimhaut 2.9 Cm. (!) der andere Uterus stammt aus der dritten Woche des Puerperiums, die Gesammtlänge beträgt 8.8, die des Cavum 7.6, die der faltentragenden Cervixschleimhaut 3.0 Cm.

Das sind also etwa Bilder, wie sie Bandl, Arch. f. Gyn. XV Taf. 7 Fig. 4 u. 5, wenigstens, was die Schleimhautverhältnisse betrifft, nach meiner Auffassung sehr gut gegeben hat. Dass an diesen Uteri die characteristische arbortragende Cervixschleimhaut im virginalen Zustande nur 2.9 resp. 3.0 Cm. lang gewesen sei, ist schlechterdings nicht anzunehmen; man wird unter 100 geschlechtsreifen aber virginalen Uteri manchen finden, wo die arbortragende Schleimhaut länger als 4 Cm. ist, über den inneren Muttermund hinaus in das Corpus hineinragt, nicht einen aber wird man finden, wo sie kürzer ist, als $3\frac{1}{2}$ Cm.

Also in den Fällen, von denen uns die Uteri vorliegen, in den erwähnten Bandl'schen und in vielen anderen ähnlichen ist an dem oberen, dem inneren Muttermunde nahegelegenen Theile der Cervix die oberflächliche

faltentragende Schicht der Schleimhaut verloren gegangen und nur die tiefere stehen geblieben, welche makroskopisch ungefähr ebenso aussieht, als der Rest der Corpusschleimhaut in derselben Zeit. Was für Processe diesen Theil zur Abstossung bringen, will ich jetzt noch nicht entscheiden. Dass es dieselben sind, welche die Decidua im Corpus uteri zur Abstossung bringen, wird aus der Aehnlichkeit der stehengebliebenen Schleimhautreste und der Gleichzeitigkeit der Processe wahrscheinlich; dass es unter Umständen „diphtheritische" sein können, ist nicht in Abrede zu stellen. Sicher ist, dass, wenn an einem solchen Uterus die Schleimhaut sich restituirt, durch einen Restitutionsprocess die Falten niemals wieder in ihrer ursprünglichen Vollkommenheit erzeugt werden können. Es findet dann hier eine Ueberhäutung statt etwa, wie im Corpus; die, wie oben gezeigt, in dem oberen Cervixviertel immerhin reichlich vorhandenen Drüsen mögen die Matrix für das neue Epithel abgeben und die vor der Geburt faltentragende obere Cervixpartie bekommt auf diese Weise eine faltenlose oder jedenfalls eine relativ faltenarme Schleimhautbekleidung.

Diese Verhältnisse sind meiner Ansicht nach sehr einfach und ein instruirender Einblick in dieselben Jedermann, selbst wenn ihm nur ein kleines Leichenmaterial zur Verfügung stehen sollte, zugänglich.

Etwas schwieriger sind auf die besprochenen Eigenthümlichkeiten hin die Uteri kurz post partum zu beurtheilen, und differiren die Beschreibungen von einschlägigen Präparaten. Die Differenzen bestehen aber erst, seitdem 1876 Bandl das untere Uterinsegment als Zankapfel zwischen Corpus und Cervix hineingeworfen hat, vorher bestand Harmonie und kein Streit. Selbst nach der 1877

von Leopold erfolgenden Beschreibung ist noch alles klar und zweifelsohne, soweit wie Cervixschleimhaut geht, ist Cervix, und soweit wie Decidua geht, ist Corpus*). Jetzt aber differiren die Beschreibungen in der Deutung des unteren Uterinsegments, ob dasselbe zum Corpus oder zur Cervix gehöre.

Der Begriff des unteren Uterinsegments existirt zwar schon länger — seit Birnbaum (1872) — in der Geburtshilfe, war aber damals „etwas Undefinirtes, das keine Grenze nach aufwärts und keine sichere Grenze

*) Leopold, Studien über die Uterusschleimhaut (Arch. f. Gyn. XII. p. 175): „Diese Schleimhautwellen liegen hier und da dichter und weiter bisweilen reihenartig, in absteigender oder horizontaler Richtung bei einander und bilden am anatomischen inneren Muttermunde, 5—6 Cm. oberhalb des Os externum, eine deutliche Schleimhautgrenze nach aufwärts, die sich schon makroskopisch ausserordentlich leicht abhebt und sich an jedem frischen Uterus demonstriren lässt.“ Ferner p. 176: „Ist auch die Länge des Cervicalcanales am frischen puerperalen Uterus fast die gleiche wieder, wie in den letzten Monaten der Schwangerschaft, so ist doch die Configuration und Form der Schleimhaut eine unverkennbar andere. . . . Unter der Geburt werden mit der Dehnung der Cervixwand in die Länge und Breite diese hohen Schleimhautfalten mit gedehnt, gleichsam geglättet und auseinandergezogen und so sieht man z. B. an einem mir zu Gebote stehenden Präparate einer unter der Geburt Gestorbenen auf dem gedehnten Cervicalschlauche nur noch feinere zarte Leistchen der Schleimhaut, dazwischen kleinere und tiefere Grübchen, die den Krypten der Mukosa entsprechen. Nach der Geburt aber muss selbstverständlich ein ganz anderes Bild sich geltend machen. . . Dem entsprechend gestaltet sich die Schleimhaut des Cervicalcanales. Sofort nach der Geburt erscheint sie wieder zusammengeschoben zwei bis dreimal so dick, als unter der Geburt, in unregelmässigen Wülsten angeordnet, und was die Hauptsache und der wesentlichste Unterschied gegen die Schleimhaut des Gebärmutterkörpers ist — fast ganz intact, fast überall mit wohlerhaltenem cylindrischen Oberflächenepithel versehen, ohne eine Spur von dem characteristischen Substanzverluste zu zeigen, den vom Os internum an die gesammte Schleimhaut in Folge der Lösung der mütterlichen Eihäute aufweist.“

nach abwärts hatte.“ Bandl definirt es in seiner ersten Arbeit so, dass bei frischen Wöchnerinnen nach oben die Grenze vom unteren Uterinsegment da liege, wo die Muskulatur dicker wird und die feste Insertion des Peritoneums — besonders an der vorderen Wand beginnt, nach unten, wo „die Cervicalschleimhaut“ anfängt, nach Bandl also etwa 2—3 bis mehr Cm. über dem äusseren Muttermunde.

Das untere Uterinsegment war nach Bandls erster Arbeit mit gewöhnlicher Decidua bekleidet.

Später änderte B. seine Ansicht in Rücksicht auf die Deciduabekleidung, und gleichzeitig mit dieser Correctur Bandls erschien der von mir für einige Uteri geführte Nachweis, dass das untere Uterinsegment ausgekleidet ist mit einer nach dem Typus einer Decidua umgewandelten Cervixschleimhaut.

Diese Arbeit sowohl als Bandls zweite Publikation trugen nur zur Steigerung der Erbitterung in der bereits inscenirten Debatte bei. Hatte ich für einige Präparate den anatomischen Beweis gebracht, dass das in diesen Präparaten zu findende untere Uterinsegment einer solchen Sonderbezeichnung nicht bedürfe, sondern als obere Cervixpartie aufgefasst werden müsste, so kehrte sich gegen diese Auffassung sowohl, als gegen das thatsächliche anatomische Substrat die Polemik von vielen Seiten. Dann wurde nach 1—2 Jahren von der Schröder'schen Klinik aus nach Untersuchungen von Thiede (La Pierre) und Ruge die Sache so gewendet: Das untere Uterinsegment ist ein Theil für sich, es liegt im Corpus über der Cervix, die untere Grenze ist die Cervix, beziehentlich die mit Cervicalschleimhaut bekleidete Partie, die obere ist der „Contractionsring“ (früher Braune'scher

Muttermund oder auch Bandl'scher Ring genannt). Dieser Contractionsring ist ein transitorisches Phänomen; er entsteht durch die Contractionen des Uterus; er rückt im Wochenbette immer mehr nach unten, um schliesslich die obere Cervixgrenze fast zu erreichen — also etwa die umgekehrte Erscheinung, wie Bandls „selbstthätiges nach oben rücken."

Das war eine „erlösende Erklärung" (der Contractionsring nämlich), sie fand ungetheilten Beifall; der Frage, welcher Partie am nicht schwangeren Uterus dieser Contractionsring entspräche, war man überhoben, deswegen weil er nur ein Geburtsphänomen ist, also am unthätigen, zurückgebildeten Uterus überhaupt nicht gesucht werden kann.

Es waren von vornherein mehrere schwerwiegende Gründe vorhanden, diejenige Stelle, an welcher am frisch puerperalen Uterus vom Fundus aus gerechnet die feste Contraction aufhört, und wo die relativ schlaffe Muskulatur beginnt, für identisch mit dem inneren Muttermund zu halten.

Erstens wissen wir, dass am nicht graviden Uterus präcis am inneren Muttermund die dicke Muskulatur, besonders wenn man das Organ coronal aufgeschnitten betrachtet, aufhört; dieser Abschnitt entspricht mehr weniger genau dem Beginn des Arbor vitae am virginalen, geschlechtsreifen Organe, genau der engsten Stelle des Cavum, liegt stets mehr als nur 2 oder 3 Cm. über dem äusseren Muttermunde.

Zweitens. Diejenigen von den Autoren, welche darauf geachtet haben, finden die Stelle, wo die dicke Mukulatur aufhört und die schwächere anfängt, fast genau da, wo das am Corpus fest angelöthete Peritoneum

von der vorderen Wand auf die Blase übergeht. Ja die Anlöthung der Serosa an das Corpus Uteri ist einerseits eine so feste, andrerseits ist die genannte Umschlagslinie auf die Blase eine so scharfe, dass man Alterationen dieser Verhältnisse durch die Schwangerschaft ohne positive dafür sprechende Gründe nicht annehmen zu dürfen glaubte.

Dasjenige, was dagegen sprach, das Ende der dicken Muskulatur — Contractionsring — mit dem inneren Muttermund der Muskulatur am nicht graviden Uterus für identisch zu halten, war die Beschaffenheit der Mucosa.

Treten wir nun den Arbeiten, welche sich ausschliesslich mit der Mucosa der fraglichen Partie befassen, etwas näher!

Die beiden vorläufigen Mittheilungen von Bandl und mir im Centralblatt für Gyn. 1877 N. 10 und N. 11 waren nur avertirend, die erste detaillirte Arbeit lieferte ich im Archiv für Gyn. Bd. XII.

In dieser Arbeit beschrieb ich den Uterus einer 13 Stunden nach der Entbindung gestorbenen I-Wöchnerin, und beschrieb die nach geeigneter Präparationsmethode gewonnenen mikroskopischen Befunde.

Hier fand ich die mit deutlich plicaetragender Schleimhaut ausgekleidete Cervix 2,5—3 Cm. lang. Diese Schleimhaut ist dunkelblauroth und setzt mit scharfer Linie, die vorwiegend durch das verschiedene Colorit der Theile gezeichnet ist, gegen die blassrothe Färbung der darüberliegenden Schleimhaut ab. Von dieser scharfen Linie bis zur festen Peritonealanheftung war noch 3—3,5 Cm.; hier fing auch die Muskulatur an dicker zu werden, und begann das characteristische, feinfilzige Aussehen der Decidua. Hierhin etwa war also der Braune'sche Muttermund

oder Bandl'sche Ring zu verlegen. Ueber die Auskleidung dieses, zwischen Bandl'schem Ring und der scharfen Linie, in welcher die grossen Falten des Arbor anfingen, belegenen Segmentes sagte ich Folgendes:

„ . . die Schleimhaut des unteren Uterinsegmentes scheint keine Falten zu tragen, sie scheint es aber auch bloss, denn sieht man genauer zu, so bemerkt man, dass einige von den dachziegelartigen oberen Falten bei *b* sich continuirlich in Leisten von allerdings minimaler Höhe auf dem unteren Uterinsegmente fortsetzen. Aehnliche Leisten gewahrt man nun nicht nur an der Grenze *b*, sondern im Bereiche des ganzen Abschnittes *ab*, des ganzen unteren Uterinsegmentes, sie stehen allerdings ungleich spärlicher, und wenn ich so sagen darf, weiter auseinandergerückt als die dichtstehenden Palmae plicatae auf *b—oe*, sind jedoch immerhin makroskopisch recht bequem zu erkennen."

Der mikroskopische Befund war: (pag. 5 u. 6)

Schleimhautdicke 1,5 bis 3 Mm. An der Schleimhaut lässt sich sehr gut eine compacte, ampulläre und Fundalschicht erkennen, die compacte Schicht recht schmal, sie macht etwa den 6. bis 8. Theil der ampullären Schicht aus. Im Grunde sind die Drüsenlumina schmal, ihre grösste Ausdehnung verläuft parallel der Längsrichtung des Schnittes. — „Soweit die Aehnlichkeit der Bekleidung dieser Partie des puerperalen Uterus mit einer Decidua an einem schwangeren Organe; als wesentlicher Unterschied ergiebt sich jedoch sofort, dass man hier den lockeren, nur zum baldigen Untergange bestimmten Aufbau der ganzen Haut vermisst." Das Gebälk der Ampullärschicht ist auffallend massig und dick. „Was diese Verhältnisse betrifft, so

würde man den Schleimhautüberzug, um den es sich hier handelt, etwa mit einer Decidua im 4. bis 5. Monate, nie aber mit einer am Ende der Gravidität vergleichen vielleicht auch verwechseln können.“ Als weiterer Unterschied von einer gewöhnlichen Decidua am Ende der Gravidität ergiebt sich die Grösse der Zelle. Die grössten Zellen, die ich fand, waren auf dem Durchschnitte nur 2—3mal so gross als eine Epithelzelle. „Den auffallendsten und durchgreifendsten Unterschied jedoch finden wir in dem Verhalten der Epithelien. Nicht nur dass in den Drüsen dieselben ziemlich gut erhalten sind, sondern es trägt auch die Oberfläche in grosser Ausdehnung einen wohlerhaltenen Saum von Epithelien“ cett.

Diese Angaben wurden in einer 1879 um Ostern erschienenen Arbeit von Dr. Sänger stark in Frage gezogen*). In seiner Kritik, welche gerade die für meine Argumentation meinerseits ausdrücklich betonten Hauptmomente nicht berücksichtigt, kommt er darauf zurück, dass das, was ich an dem unteren Uterinsegment als epitheltragende, hypertrophische, in seinem Bau aber und der Grösse der Elemente einer Decidua ähnliche Cervixschleimhaut gedeutet und beschrieben habe — eine wirkliche Corpusdecidua gewesen sei, die von mir an der Oberfläche gefundenen Epithelien seien die Epithelien aufgerissener Drüsen gewesen. Dann klammert er sich an einen etwas zu kurz gefassten Passus**) und stellt die

*) Sänger, Zum anatomischen Beweise cett. Arch. f. Gyn. XIV.

**) pag. 7 genannter Arbeit: „Die Epithelzellen sind nicht einfach cylindrisch, sondern unregelmässig gestaltet, keilförmig, umgekehrt keilförmig und bilden daher auch nicht einen einfachen, die Oberfläche bekleidenden Saum, sondern sind mit ihren unregelmässigen Contouren je einander angepasst, ineinander eingefalzt, so dass die Schichtung an

Sache so dar, als ob ich auf dem Uterus mehrschichtiges Epithel beschrieben hätte.

Hätte Sänger einen Blick auf die von mir genau angegebenen Maasse gerichtet, auf die Angabe, dass der die blaurothe, mit langen dachziegelartig übereinanderliegenden Arborfalten versehene Schleimhaut tragende Canal nur 2—2½ Cm. lang gewesen war, so würde ihm ersichtlich geworden sein, dass die noch fehlenden 2—1½ Cm. Cervixschleimhaut irgendwo geblieben sein mussten, dass es das wahrscheinlichste war, dass dieselben über der scharfen Linie zu finden sind, wo die blaurothe Zone von der rosarothen (unteres Uterinsegment) geschieden ist, wo man auch makroskopisch noch, wenn auch verflachte Schleimhautfalten sah, wo man nicht die für Decidua characteristische Totalabtrennung der oberflächlichen Schicht fand, sondern nur partielle, untypische Flächenschindungen. Dieses übrigens so ausserordentlich nahe liegende Subtractionsexempel haben auch spätere Forscher an den geeigneten Präparaten unterlassen und sind dann auch wie Sänger zu den entsprechenden Resultaten gekommen.

Man vergleiche Fig. 8. Genau solche Bilder im groben wie im feinen fand ich an dem fraglichen unteren Uterinsegmente, genau dieselben finde ich heute an der untersten Zone des unteren Uterinsegmentes eines nach-

---

manchen Stellen eine mehr als einfache, anderthalbfache bis doppelte zu sein scheint."

Mit Bezugnahme auf diesen Passus folgt dann auf Seite 10 eine Parenthese, in welcher auf diese eben beschriebene Unregelmässigkeit der Epithelzellen gegenüber den regelmässiger gestalteten Corpusepithelien noch einmal hingewiesen wird. Ein Blick auf den auf p. 7 gleich unter obigem Passus befindlichen Holzschnitt konnte den Leser, der zu dieser Beschreibung ein Supplement brauchte, orientiren, dass das fragliche Epithel ein unregelmässiges Cylinderepithel gewesen ist.

her zu beschreibenden Uterus (X para gestorben 2 Stunden post partum); der geehrte Leser möge damit oben citirte Beschreibung vergleichen; er wird vielleicht, falls er Sängers Ansicht war, über die Uebereinstimmung erstaunt sein, sich aber vielleicht doch von derselben überzeugen können. Auch mag ein solches Bild genügen, ihm die Unhaltbarkeit der Vermuthungen Sängers — das Oberflächenepithel sei Epithel aufgerissener Drüsenlumina gewesen cett. — zu beweisen. Gänzlich ungerechtfertigt ist es, wenn S. mir unterschiebt, ich hätte „im Interesse der Bandl'schen Lehre gearbeitet" — wendete ich mich doch geradezu und ganz ausdrücklich gegen das Integrirende der Bandl'schen Theorie, gegen das Neuauftreten eines besonderen Organtheiles, des unteren Uterinsegmentes während der Schwangerschaft, und versuchte die Identität desselben mit oberer Cervixpartie nachzuweisen.

. Einen werthvolleren Beitrag zur Klärung der discutirten Verhältnisse brachte die in demselben Jahre, 1879, erschienene, in der Schröder'schen Klinik gearbeitete Untersuchungsreihe von M. Thiede*).

Thiede bearbeitet ein ausgezeichnetes Material von 6 Fällen, wenn man auch einwenden muss, dass die Präparation nicht immer ganz die geeignete war — die Obduction wurde z. B. in einem Falle wegen Feiertags erst 40, in einem anderen 48 Stunden p. mort. angestellt; sofortige Einlegung in Conservirungsflüssigkeiten ist nicht betont. Nun ist mir zwar für alle 6 Fälle nicht ersichtlich, dass Thiede stets genau denselben Organabschnitt als unteres Uterinsegment bezeichnet, den ich als solchen in

*) Thiede, Ueber das Verhältniss des Cervix cett. Zeitschr. f. Gebh. u. Gyn. Bd. IV.

beregter Arbeit beschrieben und als obere Cervixpartie gedeutet habe, Thiede findet bei 5 seiner Fälle die Cervix allein etwa 6 Cm. lang und findet dann auch noch ein mehrere Cm. langes unteres Uterinsegment (ausser in Fall III — darüber unten), wogegen an meinem Präparat Cervix nur bis 3,0 Cm., unteres Uterinsegment bis 3,5 Cm. lang war. Für Thiede erwuchs daher aus einer unter der Norm kurz gefundenen Cervix nicht unmittelbar die Nothwendigkeit, wie für mich, den fehlenden Rest noch wo anders und zwar darüber zu suchen, umsoweniger als er das Hauptgewicht auf die Schleimhautbeschaffenheit legt und für 3 seiner 6 Präparate so wichtige Orientirungsmomente wie den Peritonealansatz nicht berücksichtigt; allerdings entsprach an den übrigen 3 die obere Grenze des unteren Uterinsegmentes genau der Linie der straffen Insertion des Bauchfelles an der Vorder-Aussenseite des Uterus.

So war schliesslich das Resultat, dass seine und meine Auffassung grundverschieden waren, und doch konnte mein Befund und meine Beschreibung wohl kaum eine bessere Bestätigung finden, als sie thatsächlich durch Thiedes gegnerische Feder fand.

Auch Thiede findet überall eine Hypertrophie der bindegewebigen Elemente der Cervicalschleimhaut, eine Hypertrophie, die von unten nach oben hin zunimmt, er findet (p. 215) „Mikroskopisch von dem Saume (Müller'scher Ring) nach abwärts gehend, wo also sicher die Cervicalhöhle anzunehmen ist, an der Oberfläche ein ziemlich derbfaseriges maschiges Gewebe, in dem Rund- und Spindelzellen eingeschlossen sind, welche die Bindegewebszellen des nicht schwangeren Organes an Grösse um mehr als das Doppelte übertreffen". Ferner (p. 217): „Nach

oben zu verändert der Cervix seine Formbestandtheile in ganz allmählichem Fortschreiten, bis dieselben an seiner oberen Grenze schliesslich ziemlich characteristisch hervortreten. Das Epithel erscheint etwas niedriger, der Saum desselben ist vielfach anderthalb Zellen breit; die einzelnen Zellen aber sind schmal und schlank und von zierlichem Aussehen. Das Bindegewebe darunter ist an der Oberfläche noch ziemlich straff, tiefer dagegen ganz unregelmässig netzartig geordnet, doch sind die Zellen ziemlich klein; die Breite der Schicht ist hier sehr beträchtlich. Drüsendurchschnitte fallen hier weniger auf, sie sind grösser, dabei die Epithelien jedoch niedriger und breiter als sonst, nähern sich also in ihrem Verhalten den Uterindrüsen*)."

Also T. fand an der zweifellosen Cervix genau das Verhalten, wie ich es am u. U. s. des von mir beschriebenen frisch entbundenen Uterus beschrieben hatte, aus dem ich die Identität mit Cervixschleimhaut mit Bestimmtheit schloss.

Während nun Thiede an den Cervices meist Epithel findet, so beschreibt er auf den unteren Uterinsegmenten solches nur in einem von den 5 ersten Fällen (Fall 2); wo dasselbe fehlt ist der abschliessende Saum linienhaft scharf (p. 215). „Dieselben niedrigen Zellen findet man auf der Oberfläche, wo sie oft in längeren Strecken anzutreffen sind und als künftige Epitheldecke aufgefasst werden müssen." Im Fall 3 (p. 218)

*) Vergl. darüber noch die Stelle: pag. 222: „weiter nach oben zu verändert sich die Beschaffenheit des Cervix insoweit, als die Zellenformationen durchweg grösser werden; das Maschennetz in der Tiefe nimmt dabei allmählich an Ausdehnung zu, die Septa werden von derberen Fasern gebildet, ihr Lumen weiter."

meint vielleicht T. mit dem künftigen Oberflächenepithel Epithel, welches aus Drüsen, deren Decke abgerissen ist, hervorgeht, „zum Theil aber liegt nur eine ganz dünne Schicht auf der Muskulatur auf, und es findet sich an diesen Stellen oft schon in grösserer Ausdehnung flach ausgebreitet eine niedrige Epithelbekleidung von Zellen, deren Basis die Höhe an Länge übertrifft, eine Schicht, die man als künftige Schleimhautdecke ansehen muss".

Uterus einer X para, welche 3 Stunden post partum an Blutung ex atonia resp. ex retentione velamentorum zu Grunde ging. Die Hilfe der Poliklinik traf erst kurz vor erfolgendem Exitus ein.

Das Organ, an der hinteren Wand der Länge nach aufgeschnitten, misst, nachdem es bereits einige Wochen in concentrirtem Alkohol gelegen hat, vom Grunde bis zum äusseren Muttermunde 19,5 Cm. Seine grösste Breitenausdehnung beträgt aufgeklappt etwa 23 Cm. Die Placentarstelle, an der hinteren Wand befindlich, ist durch den Längsschnitt in 2 Hälften getheilt. Auf der rechten Hälfte haften noch in einer Ausdehnung von 6 resp. $2\frac{1}{2}$ Cm. Placentareste. An der rechten Hälfte der vorderen Wand befindet sich noch in einer 9 Cm. Längs-, 6 Cm. Breitenausdehnung Chorion in seiner natürlichen Verbindung mit der Uterusinnenfläche.

Die Uteruswand ist am dicksten an der Placentarstelle, 1,7 Cm., im Fundus nur etwa 1 Cm. Nach der Cervix zu fällt hart unter der Placentarstelle die Wanddicke ziemlich plötzlich auf 1 resp. 0,8 Cm., um dann in einer Höhe von 5 Cm. über dem äusseren Muttermunde

wieder auf 1,3 Cm. anzuschwellen; ja kurz über dem Scheidengewölbe beträgt die Wanddicke wieder 1,7 Cm.

Die grossen Gefässe in der Muskelschicht befinden sich im Corpus, direct unter der Placentarstelle die grössten. In der Zone darunter, wo die Muskulatur plötzlich dünner wird, finden wir ebenfalls noch sehr grosse Venendurchschnitte, nach dem äusseren Muttermunde zu werden sie seltener und enger.

Der Peritonealüberzug haftet an der hinteren Wand mit annähernd gleicher Festigkeit bis dahin, wo der Uterus vom hinteren Scheidengewölbe abgeschnitten ist. An der vorderen Wand befindet sich die Linie, von wo an derselbe fest mit der Muskulatur verwachsen ist, 6,1 Cm. über dem Saume der vorderen Muttermundslippe, 3,6 Cm. über dem vorderen Scheidengewölbe.

An der Schleimhautfläche muss man zwanglos 3 Zonen unterscheiden:

1) Im Corpus die Partie vom Fundus bis etwa zu der Stelle, wo die Muskulatur plötzlich von 1,7 auf etwa die Hälfte der Dicke abschwillt.
2) Von hier bis zum Beginn der Palmae plicatae.
3) Die Zone, welche von den Palmae plicatae eingenommen wird.

Diese drei Zonen setzen sich scharf gegeneinander durch ausgesprochene Verschiedenheit der sie bekleidenden Schleimhaut makroskopisch und mikroskopisch ab.

Zu bemerken ist, dass die Linie, welche 1) gegen 2) abgrenzt, genau 2 Cm. fundalwärts über der festen Peritonealinsertion an der vorderen Wand liegt. Das adhärente Chorion inserirt nur mit einer ganz kleinen Zunge auf Zone 2), mit dem grössten Theile auf 1).

Während wir in Zone 1) die „typische Innenfläche des Corpus uteri post partum“ erblicken, mit dem feinfilzigen Habitus, zahlreichen faden- und flächenhaften Abtrennungen, so ist Zone 2) an der Oberfläche glatt und fast glänzend; nur vereinzelt, mehr an der hinteren als an der vorderen Wand sind Abschindungen, welche weniger fadenförmig, mehr flächenhaft sind. Die Oberfläche ist uneben, mit zahlreichen kleinen Erhebungen und entsprechenden Senkungen besetzt, welche den Eindruck von Fältelungen machen. Drüsenöffnungen sind nicht zu entdecken. Die ganze Zone ist jetzt noch am erhärteten Präparate viel blasser als Zone 1), es mag am frischen Präparate dieser Farbenunterschied noch greller gewesen sein.

2) geht in 3) an den meisten Stellen sehr allmählich über. Zwischen ihnen besteht kein Colorituntersched. An der Grenze beginnen zunächst als sehr flache Erhebungen die Palmae, doch finden sich an der Grenze zwischen 2) und 3) mehr fadenförmige Schleimhautlosreissungen als sonst auf Zone 2). Die Oberfläche der Schleimhaut auf 3) ist glatter als auf 2) und glänzender. Drüsenöffnungen sind mit unbewaffnetem Auge nicht zu sehen.

Die mikroskopische Untersuchung der Schleimhaut der einzelnen Abschnitte ergiebt folgendes:

Zone 2) obere Partie derselben, nahe der Grenze gegen die Zone, wo die Placentarstelle sammt dem noch theilweise adhärenten Chorion sich befindet:

Characteristische Decidua, mit compacter und Ampullärschicht. Compacte Schicht bis 0.3 dick, die Septa der ampullären Schicht etwa 0.035 bis 0.05. Dicke der gesammten Decidua 1—1.5—3 Mm. Die Drüsenlumina

sind weit, buchtig verzogen, mehr als 3 Lagen finde ich nirgends übereinander. Die Decidua grenzt sich recht scharf gegen die Muskelschicht ab.

Vom freien Rande her betrachtet ist zunächst eine mehr rundliche oder polygonale Zelle die dominirende, diese Schicht ist bis 0.1 dick. Dann folgt, auch noch im Bereiche der compacten Schicht, als prädominirendes Element eine schöne langgestreckte Spindelzelle, welche sich dann auch vorwiegend in dem Netze der Ampullaris und an der Grenze der Muskelschicht findet. Epithelien finden sich nicht in den Drüsen, selten formloser Detritus. Die Rundzelle der oberen Schichten misst bis 0,015 im grössten Durchmesser, die Spindel ist durchschnittlich viel grösser bis 0,03—0,06—0,1 im Längsdurchmesser, wie sich überhaupt die grössten Zellen in den Septen finden; nach der Muskelschicht zu werden die Zellen wieder etwas kleiner.

Auffallend ist, dass der freie Rand dieser Decidua linienhaft scharf ist und zwar überall. Nirgends nach oben zu aufgerissene Drüsenlumina. Epithel findet sich nirgends auf der freien Oberfläche (Fig. 5).

Nehmen wir einen Schnitt aus der Mitte oder der unteren Partie der Zone 2), so erhalten wir ein etwas anderes Bild.

Die Schleimhaut ist enorm dünn, 0,17 bis 0,34 Mm. dick, dann folgt direct Muskulatur. Die Drüsen werden je weiter nach der unteren Grenze von Zone 2) zu um so spärlicher, infolge dessen wird auch das ampulläre Gewebe seltener. Die Schleimhaut besteht aus dichtgedrängten, ziemlich nahe aneinander liegenden Rundzellen, genau denselben Elementen, welche die oberflächlichste Schicht der oberen Theile von Zone 2) constituirten. Zwischen

dieser Schicht und der Muskulatur liegt meist noch eine äusserst dünne Schicht langer Spindelzellen.

Die Oberfläche der Schleimhaut ist wellig, jedoch wie in der eben beschriebenen Schicht linienhaft scharf, so dass hier ebensowenig wie an der eben beschriebenen Schicht ein Zweifel sein kann, dass die Deciduatrennung in der durch die Entwickelung der Häute gegebenen Ebene erfolgt ist, d. i. zwischen Vera und Reflexa.

Epithel ist auf der Oberfläche nirgends vorhanden. Fig. 6 und 7 stellen Schnitte aus dieser Schicht dar und zwar 7 noch etwas näher der Arbor-bekleideten Zone als 6.

Anders sind die Bilder, die wir von Präparaten an der Grenze des unteren Uterinsegmentes nach der Cervix zu entnommen haben.

Dicke der Schleimhaut 1,18 Mm. In dem recht grosszelligen Gewebe liegen eine Menge verzogener, buchtiger, allenthalben mit Cylinderepithel ausgekleideter Drüsen; die Septa sind unverhältnissmässig viel dicker als in der obersten Schicht des unteren Uterinsegmentes, die Drüsenlumina kleiner. Auch in den Drüsen meist gut erhaltenes Cylinderepithel. Höhe der Epithelzelle auf der Oberfläche 0,06. Maximallänge der Deciduazelle 0,05. An der ebenfalls linienhaft scharfen aber auch welligen Oberfläche in grossen Strecken gut erhaltenes wohlgebildetes Cylinderepithel.

Ich habe diesen Präparaten eine ganz besonders ausführliche Beschreibung zukommen lassen, weil ich sie für äusserst instructiv halte.

Was die einzelnen Segmente des Uterus betrifft, so ähneln dieselben den von Thiede beschriebenen sehr.

Trotz einer recht langen arbortragenden unteren Zone (Cervix) befindet sich darüber noch ein recht langes unteres Uterinsegment, wie etwa es Thiede auch fand. Dasselbe ist bekleidet wenigstens in seiner obersten Hälfte mit ganz characteristischer Decidua, weiter unten ist diese Decidua weniger „typisch", aber auch von einer Beschaffenheit, wie sie Thiede an einigen Abschnitten seiner 6 Uteri gefunden haben mag, nämlich sehr niedrig und sehr drüsenarm. Vergleiche ich nun aber dieses Präparat mit dem von mir vor $4\frac{1}{2}$ Jahren beschriebenen, so finden sich nicht unerhebliche Unterschiede. Erstens ist Cervix wie unteres Uterinsegment an diesem viel länger; an jenem musste man bereits aus der ungewöhnlichen Kürze der Cervix mit aller Bestimmtheit schliessen, dass wenigstens ein Theil des unteren Uterinsegmentes noch ursprünglich Cervix war.

Zweitens liegt an dem heute beschriebenen Präparat die Linie, welche den Beginn der straffen Peritonealinsertion an der vorderen Wand markirt, 2 Cm. unter dem Beginn des unteren Uterinsegmentes der Schleimhaut — an jenem Uterus lag beides in gleicher Höhe.

Drittens ist die Bekleidung des heute beschriebenen unteren Uterinsegmentes in den oberen Partieen typische Decidua; die deciduaähnliche Haut, welche ich damals beschrieb, finde ich mit Oberflächenepithel heute nur an der alleruntersten Zone des unteren Uterinsegments. Nun muss ich aber betonen, dass ich damals, wie auch gesagt, nicht allenthalben, sondern in grosser Ausdehnung Oberflächenepithel gefunden habe, und dass die mittleren Partieen des heute beschriebenen unteren Uterinsegmentes mit ihren relativ kleinen Deciduazellen, mit ihren spärlichen Drüsenräumen und

dem dicken Balkennetz sehr wohl zu meiner Beschreibung der Schleimhaut des unteren Uterinsegmentes passen. Kurz solche Bilder, wie sie die Mitte (Fig. 6) und die untere Grenze des unteren Uterinsegmentes dieses Uterus liefert, fand ich auch am unteren Uterinsegment des früher beschriebenen Uterus und erkenne daran, dass die Mitte und untere Partie demselben Organtheile entspricht, den ich damals als unteres Uterinsegment ansprach. Von der oberen Zone bleibe es noch dahingestellt, darüber später.

Diesem Präparat stelle ich gegenüber den Uterus der 46 Jahre alten XI para Frau P., welche kurz post partum an Eclampsie starb.

Uterus an der hinteren Wand der Länge nach aufgeschnitten zeigt die an der vorderen Wand gelegene Placentarstelle.

Cavumlänge des bereits mehre Wochen in concentrirtem Weingeist macerirenden Präparates 12 Cm., vom Scheitel bis zum äusseren Muttermund 15 Cm.

In einer Entfernung von $8\frac{1}{2}$ Cm. vom Fundus setzt plötzlich das Corpus uteri mit einer scharfen, $\frac{1}{2}$ Cm. tiefen Querfurche gegen die Cervix ab. Die Cervix ist durchweg etwa 2,5 Cm. lang, die Furche ist, wenn sie ausgezogen wird, etwa 1 Cm. lang. Man vergleiche Bandl (Cervix, Stuttgart 1876) Taf. II — dasselbe Bild, nur mit dem Unterschiede, dass sowohl Cervix als Furche bei Weitem nicht die hohen Maasse wie in Bandls Falle zeigen.

Muskeldicke am Corpus 3 bis 4 Cm., fällt an der Furche plötzlich auf 1 Cm., steigt dann wieder am cervicalen Theil auf $1\frac{1}{2}$ — 2 Cm.; feste Insertion des Peri-

toneums an der vorderen Wand etwa $\frac{3}{4}$ Cm. über der „Furche".

Die Schleimhaut. Im Corpus ziemlich dichtstehende 1—2 Cm. lange, in der Flüssigkeit flottirende Fetzen, im Cervicalcanal sehr spärliche, kaum als solche zu erkennende Palmae plicatae, in der „Furche" eine Schleimhaut ähnlicher der des Corpus als der Cervix, jedoch sind die feinen im Spiritus flottirenden Fasern spärlicher und dünner als im Corpus.

Hier ist also das untere Uterinsegment kaum messbar, entweder wenig „entwickelt" (Bandl) oder frühzeitig und bereits stark zurückgebildet; auf alle Fälle beträgt die Entfernung vom Ende der deutlichen Cervixschleimhaut bis zum Contractionsring kaum den Bruchtheil eines Centimeters, und diese kurze Strecke unteres Uterinsegment ist mit Decidua überkleidet von derselben Beschaffenheit wie im Corpus, d. h. mit ausschliesslich Fundalschicht, also mit dem denkbar kleinsten Reste von Decidua.

Die mikroscopische Untersuchung bestätigt nur diese Angaben und liefert nicht neue Befunde.

Im 13. Bande des Archivs für Gyn. publicirte ich Untersuchungen über Eihautlösung und betonte die bis dahin noch nicht weiter bekannte Thatsache, dass an einer Anzahl von Nachgeburten die Bekleidung des Chorion mit Decidua vera nicht bis an den Eihautriss heran geht, sondern dass sie in einiger Entfernung — einige Centimeter im Radius plötzlich mit einem scharfen Rande abbricht, und dass dann von da ab bis an den Eihautriss heran das Chorion nur mit einem dünnen Hauch von Decidua bekleidet ist, welcher der characteristischen Drüsenöffnungen entbehrt. Es war also in diesen Fällen

die typische Deciduatrennung in der Ampullärschicht nur bis an den scharfen Rand hin erfolgt, von da ab lag die Trennungsebene höher, d. i. näher dem Chorion zu, nämlich im Bereiche der compacten Schicht. Diese Trennungsebene liegt alsdann höchstwahrscheinlich zwischen weiland Vera und Reflexa. Ob an dieser Stelle es überhaupt während der Schwangerschaft nicht zur Verklebung zwischen Vera und Reflexa gekommen war, oder ob dieselbe erfolgt war, lässt sich nicht sagen. Jedenfalls aber ist an diesen Partieen die Verklebung eine losere gewesen, als im übrigen Bereiche des Uteruscavums, wo die Trennung in der Ampullärschicht erfolgte, oder es war an diesen unteren Partieen des Uterus die Ampullärschicht resistenter, als die Compacta in der fraglichen Ebene.

Ich fand damals unter 52 darauf untersuchten Nachgeburten, die sämmtlich gut erhaltene Eihautrisse aufwiesen, einen solchen scharf absetzenden Deciduarand in der Umgebung des Eihautrisses 12mal, also in 23% der Fälle.

Für diesen eigenthümlichen Befund haben wir ein ausgezeichnetes Complementärbild in dem ersten der 2 eben beschriebenen Uteri. Dass hier das untere Uterinsegment lange Zeit der Gravidität zum Uteruscavum gehörte, ist wohl nicht zu bezweifeln. Auf dem oberen Theile desselben, wo „typische“ Decidua zu finden ist, besitzt dieselbe noch allenthalben über einer ausgebildeten ampullären eine compacte Schicht. Die Peripherie des Ringes, welcher das untere Uterinsegment vom „Corpus“ uteri scheidet, beträgt 19 Cm., also hat — Dehnungsverhältnisse abgerechnet — in der Circumferenz des Eihautrisses in einem Umkreise von 19 Cm. die Decidua

vera gefehlt und auf diesem Abschnitt des Chorion nur der „duftige Hauch von Reflexa“ aufgelegen.

Lassen wir zunächst unberücksichtigt, ob das untere Uterinsegment an diesem Präparate ganz oder vielleicht nur ein Theil von ihm dem entsprochen habe, was früher von Bandl oder Thiede oder mir als unteres Uterinsegment gedeutet war, so ergeben sich aus diesen Deductionen doch einige wichtige Resultate:

Das untere Uterinsegment ist bekleidet mit Schleimhaut, welche der Decidua sehr ähnlich (Küstner) oder gleich zu erachten ist (Bandl, Thiede).

Werden bei der rechtzeitigen Geburt oder richtiger mit der Ausscheidung der Nachgeburt die Eihäute von der Uteruswand gelöst, so kann sich auf dem unteren Uterinsegment derselbe Trennungsmodus vollziehen, wie auf dem übrigen Uterus (Trennung in der Ampullärschicht). Alsdann sieht nach der Geburt die Oberfläche des unteren Uterinsegmentes ebenso aus wie die Uterusinnenfläche (Beispiel der 2te der oben beschriebenen Uteri).

Anderenfalles wird im Bereiche des unteren Uterinsegmentes die Decidua in der Compacta getrennt: dann sieht nach der Geburt die Innenfläche des unteren Uterinsegmentes mehr glatt aus gegenüber der kleinfetzigen Oberfläche des Corpus uteri (Beispiel: der von mir früher beschriebene Uterus, die meisten Uteri von Thiede). Es kann aber auch die Zone, bis zu welcher die Trennung in der Compacta erfolgt, nach oben zu die Grenze des unteren Uterinsegmentes, i. e. den Contractionsring, um einige Centimeter überragen und in das Corpus hineinreichen; dann sieht nach der Geburt auch noch ein Stück Corpusinnenfläche glatt aus. Durch solchen Fall ist dann erklärt, wie es kommt, dass Leopold die Stelle

der festen Insertion des Peritoneums sehr variabel findet in seiner Beziehung zur Grenze des unteren Uterinsegmentes; in dem ersten der oben beschriebenen Fälle liegt also diese Grenze auffallend tief*).

Es kommt auch gemischtes Verhalten vor, so dass auf dem unteren Uterinsegment die Trennung bald in der Ampullaris, bald in der Compacta erfolgt (Thiede, Fall 3, pag. 218 oben). Vom Complementärbilde, d. h. von den ausgeschiedenen Eihäuten habe ich wiederholt auf dieses Verhalten zu schliessen Gelegenheit gehabt. Während man über die verschiedene Länge des unteren Uterinsegmentes nach den Angaben von Bandl schon eine Vorstellung gewinnen kann, dasselbe kann post partum kaum 1 Cm. lang gefunden werden, ist andererseits von Manchen 6 und mehr Centimeter lang gefunden worden (ich selbst sah stets nur mittlere Längen), kann man über die Frequenz der verschiedenen Deciduatrennungstypen sich nach meinen früher angegebenen Zahlen ein Bild machen. Danach wurde bei unterschiedslos rubricirten 52 Geburtsfällen 12mal in der unmittelbaren Umgebung des Eihautrisses auf dem Chorion nur ein blasser Hauch von Decidua (im Wesentlichen Reflexa) gefunden,

*) Ausserordentlich selten ist es bei rechtzeitiger Geburt (häufiger bei vorzeitiger, sehr häufig bei Abort), dass in ihrem *ganzen* Bereiche die Decidua vera sich nur in der Compacta trennt, dass also im Wesentlichen die ganze Vera im Uterus sitzen bleibt. Hier findet man dann an der der Placentarstelle gegenüberliegenden Wand des Uterus von der Stelle an, wo die deutlichen Arborfalten aufhören bis zum Fundus nicht den geringsten Unterschied in der Beschaffenheit der den Uterus auskleidenden Schleimhaut. In einem Falle war ich in der Lage einen solchen Uterus zu sehen, bei der 4 Stunden post partum an Verblutung gestorbenen Ch. G. 30 J. alt. In solchem Falle theilt dann das Corpus die Eigenschaft, welche sonst häufig dem unteren Uterinsegment zukommt, dass auf ihm post partum noch eine Compacta vorhanden ist.

in 40 Fällen Decidua, wie auch auf dem übrigen Chorion. Sonach würde in etwa 23 % das untere Uterussegment post partum mit glatter, i. e. mit vollständiger (ampullärer und compacter) Schleimhaut, in 77 % der Fälle nur mit einem ebenso minutiösen Schleimhautrest wie das Corpus bekleidet sein. Sonach war der erste Fall, den ich zu untersuchen hatte (A. f. G. XIII), einer der seltenern und insoweit besonders selten, als noch an vielen Stellen Oberflächenepithel vorhanden war. Ein solcher Befund ist selbstredend nur durch frühe Section und sehr exacte Präparation zu gewinnen.

Der Grund, warum im Bereiche des unteren Uterinsegmentes häufiger als auf der übrigen Uterusinnenfläche die Trennung in der Compacta erfolgt, ist einmal zu suchen in einer eventuell weniger innigen Verklebung zwischen Reflexa und Vera; dafür spricht das einmal an vielen Stellen gefundene Oberflächenepithel. Am unteren Eipol verklebt Vera mit Reflexa häufig später, sehr selten gar nicht. Ferner aber auch in der grösseren Resistenz der Ampullaris. Ich hatte schon in oben genannter Arbeit am unteren Uterinsegment beschrieben, dass auf einem mikroskopischen Schnitt das Areal des Gewebes das Areal der Drüsenlumina bei weitem an Ausdehnung übertraf. Auch Thiede fand ein Mal in seinem Fall 5 „Drüsendurchschnitte nicht so zahlreich, wie man sie sonst (scl. auf der übrigen Uterusinnenfläche) zu finden pflegt; auch glaube ich an Leopolds Fig. 4, Taf. XII. A. f. G. Bd. XI (Decidua im 4. Monat) dieselbe relative Spärlichkeit der Drüsen hart über dem inneren Muttermunde gegenüber den übrigen Partieen des Corpus zu erkennen. In dem einen (ersten) heute von mir beschriebenen Falle sind in den oberen Abschnitten der

mittleren Zone die Drüsen mässig reichlich, in einer Zone nahe dem unteren Rande spärlich, um dann nahezu ganz zu fehlen. Sind die Drüsen spärlich oder fehlen sie fast ganz, bildet sich entweder eine sehr massive oder gar keine Ampullaris, nun dann fällt der locus minoris resistentiae des *rete* der Ampullärschicht bei der Eihauttrennung fort, und die Trennung erfolgt im Bereiche der Compacta.

Was also aus diesen Präparaten in Uebereinstimmung mit den früher von Bandl, Thiede und mir beschriebenen resultirt, ist folgendes:

Nach der Geburt wird in den meisten Uteri zwischen der manifesten Corpushöhle und derjenigen Zone, welche deutliche Palmae trägt, eine Zone mit eigenthümlicher Bekleidung gefunden. Die Aehnlichkeit dieser Bekleidung mit Decidua ist gross, mitunter äusserst vollkommen. Unter allen Umständen aber trägt diese Schleimhaut das Gepräge der relativen Festigkeit gegenüber der darübergelegenen Decidua des zweifellosen Corpus uteri, sofern sie post partum seltener den Totaldefect — Trennung in der Ampullärschicht — zeigt wie im Corpus, sondern nur einen Oberflächenepithelverlust. Diese relative Festigkeit kann bedingt sein durch relative Drüsenarmuth und durch weniger innige — unter Umständen wohl gänzlich ausbleibende — Verlöthung mit der Decidua reflexa des unteren Eipoles; thatsächliche Paradigmata für diese beiden Möglichkeiten finden sich in beschriebenen Präparaten.

Einer ausdrücklichen Betonung bedarf es, dass weder mit der Persistenz, noch mit den dieselbe bedingenden Momenten ein Präjudicium für den Sitz besagter Schleimhaut gegeben ist, ob sie in oberer Cervix- oder in unterer Corpuspartie gelegen sei. Es giebt zweifellos Fälle,

wo in der unteren Corpuspartie die Decidua sich zwischen Vera und Reflexa getrennt hat, im übrigen Corpus im Bereiche der Vera. (Auch im ersten der oben beschriebenen Fälle lag noch ein kleiner Theil der Zone, welche sich auf der Schleimhautfläche als unteres Uterussegment absetzte, oberhalb des Contractionsringes.) Andrerseits besitzt die obere Cervixschleimhaut wegen ihrer Lage und ihrer Drüsenbeschaffenheit (cf. oben) in hervorragendem Maasse die Vorbedingungen für eine Persistenz post partum selbst nach erheblicher Hypertrophie.

Als von Schröder und seinen Schülern der Contractionsring in die Lehre vom unteren Uterinsegment eingeführt wurde, war damit für Viele die Frage, um die man sich stritt, gelöst. Für die eine Unbekannte wurde eine neue Unbekannte eingeführt, die aber deshalb besser gefiel, weil sie nicht einen von den missliebig gewordenen Namen wie etwa „innerer Muttermund" trug. Andrerseits wurde mit diesem Namen ein neuer Gesichtspunkt in den Streit eingeführt, um den man bis dahin sich gar nicht gekümmert hatte. Es hatte sich immer bis dato nur darum gedreht, „erweitert sich der Muttermund, oder thut er es nicht" — also um Zustände, höchstens Vorgänge. Warum er sich erweitert, das war nicht die Cardinal-Fragestellung. Die Einführung dieser neuen Frage lässt etwas Sophistik nicht ausschliessen. Denn angenommen bei manchen Schwangeren, ich will das Beispiel setzen, bei Erstgeschwängerten erweitert sich der innere Muttermund etwa im letzten Monate typisch oder häufig, und zwar so häufig, dass man dafür gar nicht mehr den anatomischen Beweis braucht, sondern so oft, dass Jeder diese Erweiterung kennt, der gut untersuchen gelernt hat, und der ge-

wöhnt ist, sich eine präcise Taxe nach Centimetern auch auf Tasteindrücke hin zu bilden, so kann einem immer wieder eingewendet werden, „ja das ist Contractionsphänomen, gehört also nicht in die Schwangerschaft."

Nun wir haben bisher zwar alle gewusst, dass Contractionen in den letzten Wochen der Schwangerschaft typisch auftreten und dass sie zur Norm und zur Schwangerschaft gehören, aber die Geburt beginnt nun einmal bei Erstgraviden durchschnittlich etwa 20 Stunden und bei Mehrgebärenden etwa 12 Stunden vor Beendigung. Es hat noch kein Mensch von einer 4wöchentlichen Geburt unter normalen Verhältnissen gesprochen.

Wenn also, um an dem Beispiel festzuhalten, bei einer Erstgeschwängerten in der 38. Woche die Cervix = 0 ist, eine mit groben Instrumenten oder dem Finger messbare Länge überhaupt nicht besitzt, so handelt es sich bei ihr um ein Miteinbezogensein der Cervix in den Ei-bergenden Raum *während der Schwangerschaft*, eine Thatsache, für welche bekanntlich 1877 und auch später noch der anatomische Beweis gefordert wurde.

Die scheinbare Unvereinbarkeit der Thatsache, dass das untere Uterinsegment mit Decidua bekleidet war, mit der Möglichkeit, dass die obere Grenze dieses unteren Uterinsegmentes der innere Muttermund (*Braunesche* Muttermund) sei, war es, was *Schröder* und seine Schüler, für letztern die Bezeichnung Contractionsring wählen liess. Der Contractionsring ist ein Geburtsphänomen, welches sich bildet, wo das Peritoneum *fest* an den Uterus angeheftet ist. Nach der Geburt rückt dann dieser Contractionsring immer tiefer und tiefer, bis er mit dem inneren Muttermund beinahe zusammenfällt.

Diese Anschauung differirt, wie bereits angedeutet,

von Bandl's ursprünglicher absolut nicht. Bandl beschreibt seine Vorstellung von den Vorgängen der Bildung des unteren Uterinsegments so, dass die Muskulatur und das Peritoneum in der Schwangerschaft (selbstthätig) hinaufwandle. Ruge lässt das u. U. s. verschwinden, indem der Contractionsring hinabwandelt. In beiden Fällen bleibt die Cervix unten. Der Wechsel dieser durch die Schwangerschaft bedingten Gestaltveränderungen stimmt Ruge zu dem Vergleich, es ist wie eine Blume — der Uterus nämlich — das in sich zusammengelegte Organ, „welches sich entfalten kann, um sich nachher wieder in seine ursprüngliche, bestimmte Form mit bestimmter Anordnung zurückzubegeben“ (Zeitschrift f. G. u. G. Bd. 5 pag. 157). Hiermit kennzeichnet, wie er selbst am Schlusse seiner Abhandlung sagt, Ruge seine Auffassung über diese Vorgänge.

Ich bescheide mich bei dem Ausdruck Contractionsring und will am Worte nicht mäkeln. Fragen wir nun, ob denn bei diesem nach Abwärtsgehen des Contractionsringes das Peritoneum besonders an der vorderen Wand des Uterus, wo dasselbe sich von der Blase auf das Corpus uteri umschlägt, mitgeht und bis wohin.

Diese Frage ist leicht zu beantworten. Nehmen wir unsere Uteri aus verschiedenen Zeiten des Puerperiums und untersuchen darauf, wo die Peritonealumschlagstelle von Corpus uteri auf Blase liegt, so finden wir dieselbe immer genau an der Stelle, wo plötzlich die Muskulatur dünner wird und wo plötzlich die Anordnung derart sich ändert, dass anstatt des Gewirrs sich kreuzender Muskellamellen, Rhomboide (Ruge), vorwiegend eine Anordnung in Längsrichtung auftritt. Anders ausgedrückt, die Verbindung des Uterus mit der Blase ist eine ausserordent-

lich feste (wie früher bei anderer Gelegenheit Schultze gegen Pansch hervorhob), Formveränderungen des Uterus, die die vordere Wand und untere Partie desselben treffen, macht die Blase mit, sie mögen in noch so schnellem Tempo vor sich gehen. Zur Orientirung hierüber empfehle ich Schultze, Wandtafel Nr. X.

Ueber diesen Process sagt Ruge (p. 153 Zeitschrift Bd. 5):

„dass das untere Uterinsegment bald nach dem Puerperium verschwindet, aber nichts mit der Cervix gemein hat, dass der Contractionsring tiefer und tiefer rückt, um beinahe mit dem Müllerschen Muttermund zusammenzufallen, dass das Tieferrücken insofern ein scheinbares ist, als die Stelle, wo sich derselbe befindet (nämlich entsprechend der festen Anheftungsstelle des Peritoneum)' ja stets dieselbe bleibe."

Hierzu ist zu bemerken, dass es ein vollkommner Widerspruch ist, erst vom Verschwinden des unteren Unterinsegments zu reden und eine Zeile später nur von dem „beinahe Zusammenfallen des Contractionsringes mit dem Müller'schen Muttermund." Der Spielraum, welchen das „beinahe" gestattet, ist dasjenige, was am Verschwinden fehlt.

Eine weitere Frage „warum sich der Contractionsring bilde", beantwortet Schröder (Lehrbuch, 1882, p. 150): „Es wird jedenfalls mit durch die anatomische Anordnung der Muskelfaserzüge des Uterus, die nach dem Fundus zu sich mehr durchkreuzen und verflechten, während sie nach dem inneren Muttermund hin mehr longitudinal verlaufen bedingt, dass" . . . . . In diesem Passus bedarf das zur Erklärung dienende anatomische Sub-

strat einer Correctur; nicht nach dem inneren Muttermund hin verlaufen die Faserzüge mehr longitudinal, sondern erst, wie man sich an jedem Uterus überzeugen kann, von dem inneren Muttermund nach unten zu abwärts und zwar ganz präcis von da ab. Bis dahin aber findet sich dieselbe Durchkreuzung und Verflechtung wie im Fundus. Will man am Uterus eine mehr durchflochtene und eine mehr longitudinal verlaufende Muskulatur unterscheiden, und eine solche Unterscheidung drängt sich bereits bei der oberflächlichsten Betrachtung auf, so bildet präcis und constant der innere Muttermund die Grenze zwischen beiden Arten.

Inspiciren wir nun auch daraufhin die Serie puerperaler Uteri und verfolgen den Contractionsring successive bis zur vollständigen Involution, „bis derselbe den inneren Muttermund fast erreicht hat“, so treffe ich bei einem Uterus, welcher vielleicht vor 6—7 Wochen geboren hat, denselben $3^1/_2$—4 Cm. über dem äusseren Muttermunde und etwa $^1/_2$ Cm. über der Grenze, die Ruge Ende der Cervicalschleimhaut oder inneren Muttermund nennt. Werfen wir jetzt einen Blick auf die Untersuchungen zu Anfang dieser Arbeit und auf das Gesetz, dass die obere Partie der Cervicalschleimhaut des Uterus, wenn er geboren hat, meistentheils faltenlos ist, sicher nur wenige Längsfalten enthält, so ergiebt sich, dass das, was Ruge inneren Muttermund nennt, eine Stelle in der Cervix ist, das jedoch, was nach dem bisherigen Sprachgebrauch innerer Muttermund hiess, der Isthmus uteri, die engste Stelle des Uterus, die, welche gegenüber den anderen Partieen des Uterus vorwiegend die Fähigkeit des Mundes besitzt, sich zu verengen resp. erweitert zu werden, die Stelle, an welcher die complicirte Corpusmuskulatur plötz-

lich abbricht, um von da ab der einfacheren Cervixmuskulatur Platz zu lassen, der „Contractionsring“ des involvirten Uterus ist. Also das untere Uterinsegment ist nicht verschwunden, sondern die Stelle vom Isthmus Uteri bis zum Beginne der Cervixschleimhaut d. i. der Cervixschleimhaut mit ausgesprochenem Typus ist am nichtgraviden Uterus unteres Uterinsegment.

So ist denn also Ruge, wenn er beim Verfolgen des Contractionsringes von der ersten Zeit des Puerperiums an bis zum Zustande der völligen Involution dann kurz über dem inneren Muttermunde ankommt, mit der neuen Theorie glücklich wieder bei dem alten Fehler von Lott angekommen, der unter allen Umständen den inneren Muttermund dahin verlegte, wo die Palmae plicatae endeten.

Und genau denselben Fehler machten diejenigen meiner Gegner, welche deshalb, weil sie (Leopold, Thiede) an den puerperalen Uteri, auch an denen von Frauen, welche schon mehremale geboren haben, da wo Decidua absetzt, mithin nach unten zu unteres Uterinsegment aufhört, plötzlich und scharf „ganz typische Cervicalschleimhaut“ anfangend finden, auch dahin unter allen Umständen das obere Ende der Cervix verlegen. Würden sich genannte Autoren einmal eine Serie nicht puerperaler nichtgravider Uteri genau ansehen, so würde ihnen nicht entgehen, dass am bereits geboren habenden Uterus die „typische Cervixschleimhaut“ meist nicht am inneren Muttermund beginnt, sondern tiefer. Da nun vermuthlich dort, wo früher keine Palmae plicatae standen, die Schwangerschaft auch keine wachsen lässt, so ist eben die Stelle der Cervix, welche keine Falten trägt und keine vorher trug, am graviden Uterus, nicht mehr im Hals-

kanal su suchen, sondern darüber. Dass diese Partie am nichtpuerperalen wie puerperalen Uterus sehr kurz sein kann, ist nicht ausgeschlossen.

Und auch das kann nicht genug betont werden, die Grösse dieses unteren Uterinsegments unterliegt, wie sie am nicht puerperalen Uterus schliesslich zwischen einem Minimum der geboren habenden Frau und dem Nichtvorhandensein der Virgo schwanken kann, bei der Puerpera ausserordentlichen Schwankungen. Selbst wenn wir dasselbe oben am Contractionsring beginnen, unten an dem Beginne der characteristischen Cervixschleimhaut enden lassen, schwankt seine Länge zwischen vielen (10) Centimetern bis zu dem Bruchtheile eines Centimeters. Die längsten unteren Uterinsegmente beobachtete wohl Thiede; des kürzesten einen gab ich ein Beispiel oben. Dass es Contractionsverhältnisse sind, welche das untere Uterinsegment in dem einen Falle lang, in dem andern Falle kurz zur Erscheinung bringen, ist schon durch die individuelle Länge wahrscheinlich gemacht, d. h. ist es lang, so ist es stark gedehnt, ist es kurz, so ist es wenig oder gar nicht gedehnt worden. Ein Umstand spricht für ein verhältnissmässig schnelles Entstehen des unteren Uterinsegmentes — das verhältnissmässig schnelle Abnehmen zu einem Minimum — unverhältnissmässig schnell im Vergleich mit dem gemessenen Schritte, den die Involution des Corpus uteri und der übrigen Partieen des Tractus genitalis geht.

Ich würde also mit Beibehaltung des Ausdruckes Contractionsring einverstanden sein, ohne dass ich in der Acquisition dieses neuen Idioms auch nur den geringsten Vortheil erblicken würde, man würde eben von jetzt

an das Contractionsring nennen müssen, was man bis jetzt inneren Muttermund nannte; aber dann muss das bisher gebräuchliche Wort „innerer Muttermund“ fallen. Sollte das und zwar nicht als bedingungsloses Synonym auch noch beibehalten werden, so würde man damit also (wie Ruge und die Gleichdenkenden) das obere Ende der „typischen Cervicalschleimhaut“ bezeichnen. Verfolgen wir dann z. B. den inneren Muttermund durch die verschiedenen Altersstufen, so ergiebt sich: Der innere Muttermund ist ein wechselnder und zwar giebt es beim neugebornen Kinde keinen inneren Muttermund, sofern die Falten bis in den Fundus reichen, bei der Jungfrau liegt er am Contractionsring, bei der geboren habenden Frau an einer — wieder wandelbaren Stelle der Cervix unterhalb des Contractionsringes; bei alten Frauen wieder giebt es unter Umständen keinen inneren Muttermund sobald, was häufig, die gesammte Schleimhaut glatt ist. So wird etwa die Abfindung der neuen Nomenklatur mit der alten lauten.

Ich fürchte, wenn ich nach dieser Auseinandersetzung die Frage noch einmal berühre, von der die sämmtlichen Arbeiten der letzten 5 Jahre über diesen Gegenstand ausgingen, die vielleicht jetzt etwas beruhigte Erbitterung der Gemüther, welche sich bei der Debatte erregt hatten und welche sich zu den seltsamsten Aeusserungen hatten hinreissen lassen, wieder wach zu rufen. Jedoch ich muss es schon, um Missverständnisse, die im Gange der Polemik gegen mich über ein von mir beschriebenes Präparat entstanden, zu beseitigen, ein Präparat, welches, wenn irgend eines geeignet ist, in beregter Frage mitzusprechen.

Wenn Jemand die Thatsache in Abrede stellt, dass z. B. bei einer Erstgraviden in den letzten Wochen der Schwangerschaft die Cervix nicht mehr ihre ursprüngliche Länge besitzt, sondern einen Theil davon zu Gunsten des Cavum Uteri verloren hat, wie dieser Verlust noch vor Eintritt der Geburt unter Umständen die ganze Cervix betrifft, so spricht das nicht gerade sehr für seine Uebung als Explorator. Dass der Grad dieser Verkürzung vor dem manifesten Geburtsbeginne ein sehr verschiedener ist, dass bei mancher Erstgebärenden zur Zeit des Geburtsbeginnes noch ein sehr langer Cervicalcanal dasein, wogegen er bei anderen auf ein Minimum reducirt sein kann, ist ebenfalls leicht festzustellen. Unter welchem Einflusse diese Verkürzung vor sich geht, ist für die Existenz der Thatsache selbst irrelevant, dass es durch die Contractionen des Travail insensible geschieht, ist wohl kaum zu bezweifeln. Trotzdem bleibt aber die Schwangerschaft ungestört bis an ihr Ende; die periodisch auftretenden Contractionen in den letzten Wochen sind keine Störung der Schwangerschaft, sondern gehören zur Regel. Die Thatsache aber bedarf für einen geübten Explorator keines Beweises weiter, sicher keines anatomischen.

Es ist noch nicht lange her, dass man über topographische Verhältnisse gerade von der Anatomie Aufschlüsse verlangte, welche durch eine gute methodische Palpationstechnik bereits gegeben werden konnten und schliesslich richtiger gegeben wurden. Nichtsdestoweniger traute die Allgemeinheit mehr dem anatomischen Messer, als der explorirenden Hand zu, die topographischen Verhältnisse am lebenden Menschen zu eruiren. Und doch

ist nun einmal, um ein Beispiel zu gebrauchen, die Lage des Uterus, welche man an der Leiche findet, nicht die normale, sondern die, welche der geschickte Explorator tastet.

Nicht schwerer, eher leichter, als einen guten bimanuellen Tastbefund, ist es einen vaginalen Explorationsbefund an Graviden aufzunehmen. Es gehört eine nicht geringe Verachtung klinischer Untersuchungsmethoden, wohl aber eine zu geringe Uebung dazu, über so einfache Verhältnisse, wie über die Länge eines den Finger passiren lassenden Canales, der bequem zu erreichen ist, den einzigen Aufschluss durch das Messer des Anatomen zu erwarten. Als ich nun ein Präparat beschrieb, welches zu diesen einfachst festzustellenden, durch Untersuchungscurskünste zu erhärtenden Gestaltveränderungen das anatomische Complement darstellte, konnte ich mich vielleicht der Hoffnung hingeben, dass dieses Präparat überzeugend wirkte; unbeabsichtigt aber war jedenfalls die Wirkung, die sich in Ausbrüchen gekränkter Voreingenommenheit äusserte:

(Sänger, Archiv f. Gyn. XIV p. 409)

„Ohne mich auf ein zahlengemässes Material stützen zu können, wagte ich dennoch vorstehende allgemeine Auseinandersetzungen, weniger auf Grund des einzigen Falles, den ich schilderte, als auf Grund von Erfahrungen, wie wohl Jeder, welcher die Gelegenheit hat, in einer Anstalt fortwährend zahlreiche Schwangere und Gebärende klinisch zu untersuchen, sie gewinnt und so zu verwerthen berechtigt ist."

(Ruge, Zeitschrift f. G. u. G. V, p. 152)

„Treten wir einer noch heute herrschenden, aber sicher bald verschwindenden Controverse näher; — man

JUL 20 1923 LIBRARY

wird vielleicht über die ehemalige Existenz derselben erstaunt sein."

Besagtes Präparat betraf die untere Uteruspartie einer im 9. Monat stehenden Schwangeren — seltsamer Weise bezweifelt Sänger auch diese Thatsache, trotzdem die Kindeslänge auf 45, der Kopfumfang auf 31 Cm. angegeben ist, in der Oberschenkelepiphyse kein Knochenkern gefunden war —, in welcher der Canal der Cervix nur 2 Cm. lang war; derselbe öffnete sich nach oben in einen Trichter, an welchem noch Schleim adhärirte, und an welchem noch Palmae plicatae zu sehen waren. Dass dieser Trichter Cervix war, ist aus dem Subtractionsexempel ersichtlich — 2 Cm. war die Cervix lang, 4 ist sie bereits im nicht graviden Zustande, also muss irgendwo noch wenigstens 2 Cm. für die Cervix aufgefunden werden. Wenn also irgend ein Präparat ein klares Bild liefern sollte, so war es dieses. Eine Erweiterung der Cervix bewies es auf alle Fälle, und darum drehte es sich ja vor $4\frac{1}{2}$ Jahren, denn damals, von einigen auch später noch, wurde ja von den Gegnern das Kind mit dem Bade ausgeschüttet, und die häufige oder typische Trichtergestalt der Cervix bei Erstgraviden in den letzten Schwangerschaftswochen geleugnet.

Aber das Präparat bewies weit mehr; es bewies, wie wenn ein Theil der Cervix, durch die Schwangerschaft hypertrophirt ist, seine Elemente vergrössert, seine characteristischen Falten verstrichen, die Drüsen verzogen sind, die betreffende Schleimhaut ein einer Decidua sehr ähnliches Bild liefert, ein Punkt, der ja bekanntlich auch schwere Angriffe auszuhalten hatte von Seiten aller derjenigen, welche immer das typische fanden.

In diesem Urtheil braucht der Leser sich nun nicht

auf mich allein zu verlassen, sondern ich berufe mich auf das sachverständige Urtheil eines Autors, der sich in mikroskopischen Arbeiten auf diesem Gebiete schon lange als ausgezeichneter Beobachter bewährt hatte, ein Urtheil, das um so schwerer wiegt, als dieser Autor in diesen Dingen zu meinen Gegnern zählt.

Kurze Zeit nämlich nach Erscheinen meiner Arbeit trat Leopold mit mir in Correspondenz wegen meiner damals sehr auffallenden Ansicht, und ich schickte ihm, damit er sich selbst überzeuge, das eben genannte Präparat, welches ich als Fig. 3 abgebildet hatte. Nach einiger Zeit remittirt mir L. das Präparat mit 3 mikroskopischen Schnitten von dem erhalten gebliebenen Cervix-Canal, von dem Trichtersegment und dem Segment, an welchem die Eihäute inhaeriren, und schreibt mir über das Präparat des Trichters, welches die Etiquette „Schleimhaut vom unteren Uterinsegment unmittelbar über dem anatomischen inneren Muttermund — Decidua vera" trägt: Das, was das untere Uterinsegment bedecke, sei sicher nicht Cervicalschleimhaut; am wenigsten dürfte der Umstand, dass die Schleimhaut des unteren Segmentes von Cylinderepithel bedeckt sei, beweisen, dass dieselbe Cervicalschleimhaut sei; die Schleimhaut auf dem unteren Segment sei die schönste Decidua vera, sie sei nur noch nicht völlig mit der Eiperipherie verklebt.

Ich theile dieses Detail mit, um mich auf Leopold als Gewährsmann für meine Ansicht berufen zu können, und die anscheinende Indiscretion, die in dieser Mittheilung liegt, wird Leopold und der Leser durch die Wichtigkeit der Sache entschuldigt finden. Dass an diesem Präparat der Trichter noch Cervix war, ist zweifellos nach oben angeführten Argumenten, denn der „anatomische in-

nere Muttermund“ lag nur 2 Cm. über dem äusseren. Also darüber kann kein Zweifel bestehen: und wie sieht die Schleimhaut aus? — wie eine Decidua, oder besser ausgedrückt einer Decidua grob mikroskopisch sehr ähnlich. Ich besitze noch Leopold's Präparate und gebe, auch dieses Opfer muss Leopold der Objectivität bringen, eine Zeichnung von seinem Präparat in Fig. 8.

Als Unterschiede von einer Decidua, wie man sie gewöhnlich Ende der Schwangerschaft beschrieben findet, ist zu verzeichnen: Epithel an der Oberfläche, reichliches Epithel in den Drüsen, starke Septa, relativ schmale Lacunen und endlich eine Bindegewebszelle, die immerhin noch nicht das Maximum der Deciduazelle erreicht.

Geben wir nun diesem Präparat eine klinische Deutung, so ist zweifellos, dass das Zustandekommen dieses Trichters nicht lange Zeit vor erfolgtem Tode liegt. Das beweist der noch adhärente Schleim und das Vorhandensein der Oberflächenepithelien. Bei längerem Bestehen würde vielleicht auch hier ebenso wie an der Decidua vera auf dem unteren Abschnitte des Corpus uteri unterhalb der Placentabildung, das Epithel verloren gegangen und eine, wenn auch noch so oberflächliche Verklebung mit der Reflexa zustandegekommen sein.

Es beweist sonach dieses Bild, wenn irgend eines, wie durch die Graviditätshypertrophie die Schleimhaut der Cervix mit ihren spärlichen Drüsen so umgestaltet wird, dass sie Bilder giebt, die einer Decidua corporis zum Verwechseln ähnlich sehen, oder anders ausgedrückt, dass der morphologische Uebergang der Schleimhaut des Corpus zur Cervix auch am graviden Uterus ein allmählicher ist.

Eine ganz andere Frage ist die, ob an diesem Prä-

parat der „Contractionsring“ da zu suchen ist, bis wohin die Deciduaverklebung stattgefunden hat. Diese Frage lässt sich nicht beantworten. Findet man zwar in der Dicke der Muskulatur am graviden Uterus überhaupt keine Unterschiede, auch an diesem keine, so lässt sich doch sehr gut erkennen, dass die Muskulatur noch im Bereiche der Deciduaverlöthung parallelstreifig ist; ferner liegt der Blasenscheitel mit seiner Anheftung an den Uterus mehrere Centimeter über der Grenze der Deciduaverlöthung; Umstände, welche vielleicht dafür sprechen könnten, dass in der That ein oder einige Centimeter hoch eine Cervicaldecidua mit der Reflexa des Eies bereits verklebt wäre.

Wenn ich von diesem von Leopold gefertigten Präparate ein Bild gab, so geschah es, um zu zeigen, wie Schleimhaut, die niemals etwas anderes als Cervixschleimhaut sein kann, durch die Graviditätshypertrophie Decidua-ähnlichen Bau bekommen kann. Denn in diesem Punkte befinde ich mich im Widerspruch nicht nur mit allen Geburtshelfern ausser Bandl, sondern ich begegne in diesem Urtheil den gegentheilig lautenden von gewichtigen anatomischen Autoritäten, von Langhans*) und bis zu einem gewissen Grade auch von Marchand**). Leopold, der sonst zwar auch in seinen Untersuchungen über die Schleimhaut des schwangeren und puerperalen Uterus stets ein plötzliches Aufhören der Cervixschleimhaut einerseits und der Decidua andrerseits fand, hat mir, wie oben gezeigt, an meinem Präparat durch seine Untersuchungen meine Ansicht bestätigt. Allerdings sagt zu obigem Bilde Marchand, „eine eigentliche Umwandlung der Cervixschleimhaut in eine Decidua vera könne

*) Archiv für Gyn. XIV.

**) Archiv für Gyn. XV.

nicht in Frage kommen.“ An einem anderen Präparat beschreibt er aber an der vorderen Wand der Cervix einen Wulst von Decidua vera, der in den Canal der Cervix mehrere Centimeter hinabreicht, also doch von einem Theile der zweifellosen Cervixschleimhaut gebildet ist. Einer solchen Thatsache gegenüber ist meiner Ansicht Marchand's principielle Stellung zu der Frage unberechtigt.

So unantastbar nun auch die von Langhans, Marchand, Leopold gemachten anatomischen Untersuchungen als solche sind, so trifft die klinischen Schlüsse, die darauf gebaut sind (Müller und Leopold), doch der Vorwurf, dass sich in ihnen immer der Fehler findet, der in dieser Frage stets gemacht worden ist: Weil an irgend welcher Stelle die Cervixschleimhaut mit allen ihr vindicirten Characteeigenschaften anfing und sich in scharfer Linie gegen die Decidua absetzte, so sei diese Linie die Grenze der Cervix gegen das Corpus im nicht schwangeren Zustande gewesen. Als ob am nicht schwangeren Uterus die Grenze eine so scharfe wäre, als ob nicht an diesem in der oberen Cervixpartie auf ein oder einige Millimeter Länge die Cervixschleimhaut der des Corpus viel ähnlicher sähe, als der einer characteristischen Cervixschleimhaut; man betrachte nur Fig. 1., 2. und 3. Und das müssen wir bedenken: Millimeter des nicht schwangeren Uterus werden Centimeter des schwangeren; ein unteres Uterinsegment von 1 Millimeter am nicht schwangeren Uterus kann in der Schwangerschaft einen Centimeter lang sein; und ein unteres Uterinsegment von der Länge eines oder des Bruchtheils eines Cm. in der Schwangerschaft kann das vielfache in der ersten Zeit des Wochenbettes betragen. Es hat wohl nie Jemand die Dehnungverhältnisse am unteren Uterinsegment so betont, wie die Verfechter

der Contractionsringtheorie, von Niemand besitzen wir eine drastischere Schilderung der Wirkung der Wehen auf die fragliche Partie, „an der der Uterus wie an Handhaben zieht", als von Ruge. Es ist zweifellos, dass bei der Geburt, am meisten bei der pathologischen, mit abnormen Widerständen complicirten, ein Ring von ursprünglich 1 Cm. Höhe zum Doppelten und Vielfachen gedehnt werden kann, dafür sprechen die Erfahrungen jedes Klinikers und die Arbeiten von Bandl [1]) und Hofmeier [2]). Werden vielleicht von jetzt an mit genügender Berücksichtigung dieser Verhältnisse, mit Berücksichtigung der vorderen Umschlagstelle des Peritoneums und ohne Voreingenommenheit schwangere Uteri am Präparate untersucht werden, so wird man unschwer meist eine Strecke finden, welche der Zone zwischen dem Braunschen Muttermund und dem Müllerschen Ring am puerperalen Uterus entspricht. Diese Strecke wird am graviden wandelbar lang sein, wie am puerperalen; stets aber erheblich kürzer als an diesem, weil die Dehnungsverhältnisse fehlen. Und dass eine solche Strecke nicht characteristische Cervixschleimhaut tragen kann, das erhellt aus dem Umstande, dass sie am nicht puerperalen und nicht graviden Uterus auch nicht characteristische Cervixschleimhaut getragen hat.

Ich wage natürlich nicht das Langhans'sche Präparat ohne es zu sehen oder gesehen zu haben zu kritisiren; aber nach der Abbildung zu urtheilen, liegt nicht so eine Zone, die nachher im Puerperium etwa 6mal so

1) Bandl, über Ruptur der Gebärmutter, Wien 1875.

2) Hofmeier, über einen Fall von hochgradiger einseitiger Cervixdehnung während der Geburt. (Zeitschr. f. Gebh. und Gyn. Bd. III p. 305.)

lang *) sich recht schön als „characteristisches unteres Uterinsegment“ ausgenommen haben würde, zwischen den Buchstaben *h* und *i*? Trägt die Decidua dieser Zone nicht Uebergänge zur „typischen“ Cervixschleimhaut, gerade was die Form der Drüsen betrifft, wie ich sie vor $4\frac{1}{2}$ Jahren beschrieb?

Dann ist aber auch nicht zu verkennen und bedarf einer besonderen Betonung, dass die ausserordentliche Verschiedenheit in der Länge des unteren Uterinsegmentes und der Cervix, die an Puerperen gefunden ist, eine Projection dieser Verhältnisse von der Puerpera auf die Gravida ausserordentlich erschweren. Nachdem durch Bandl, Thiede u. A. Beispiele der enormsten Dehnung beregter Partieen veröffentlicht sind, kann es keinem Zweifel unterliegen, dass durch die Geburtsdehnung diese Theile wenigstens auf kurze Zeit recht erhebliche Dimensionsveränderungen erleiden können. So ist es gar nicht zu bezweifeln, dass an dem von mir früher beschriebenen Uterus N. III — 37. Woche der Schwangerschaft — 2 Cm. Cervix, 2 Cm. hoher Trichter — die spätere Geburt, falls sie erfolgt wäre, das untere Uterinsegment, wie die Cervix auf das Doppelte in die Länge gedehnt haben könnte; wäre dann in den 3 noch fehlenden Wochen der Gravidität das Oberflächenepithel des Trichters (unteren Uterinsegmentes) verloren gegangen, und hätten wir den Uterus dann kurz post partum zur Untersuchung bekommen, so würde er einem geglichen haben, wie ihn Thiede oder Bandl beschrieb. Wären die Geburts-Widerstände abnorm gesteigert gewesen, so wäre die

*) Es handelt sich um einen Uterus in der 22. Graviditätswoche — also muss man noch auf eine Vergrösserung dieser Strecke durch Schwangerschaftshypertrophie rechnen.

Arch. f. Gyn., Bd. 14, Taf. VII, Fig. 3.

Möglichkeit einer noch bedeutenderen Dehnung nicht auszuschliessen. Nehmen wir andrerseits wieder Uteri, wie sie beschrieben sind von Leopold, Sänger, Müller, Langhans, an denen die Cervix als Canal „typisch" am eibergenden Raume endete, so würden solche Uteri post partum betrachtet entweder ähnliche Bilder geliefert haben, wie der von mir oben beschriebene Fall No. 2, wo kurz post partum das untere Uterinsegment nur den Bruchtheil eines Centimeters lang gefunden wurde — sich mit Bandl zu reden „kein unteres Uterinsegment entwickelt hatte", oder es würde falls einem solchen Graviditätspräparate das Bild eines sehr grossen puerperalen unteren Uterinsegments entsprochen haben würde, hier eben die Dehnung noch mehr als eben angenommen geleistet haben müssen.

Wenn es richtig ist, wie nach den obigen Erörterungen wahrscheinlich, dass schon in irgend einem Termine der Schwangerschaft der oberste Theil, also etwa der oberste Centimeter von der ursprünglichen Länge der Cervix in annähernd ähnlicher Weise hypertrophirte, als der über ihm gelegene Centimeter Corpus, und alsdann in manchen Fällen noch die Reflexa der untersten Eicalotte mit ihm lose oder fest verklebte, wie könnte dann der anatomische Beweis geführt werden, dass dieser Centimeter Cervix, der also dann entsprechend seiner Hypertrophie vielleicht eine Zone von mehreren Cm. bilden würde, Cervix wäre und nicht ursprünglich zum Corpus gehört hätte?

Aus der Beschaffenheit der Schleimhaut würde man nichts beweisen können, denn es würde dagegen eingewendet werden, was alle bis jetzt eingewendet haben: Es ist bekannt, wo Decidua ist, ist Corpus; unterhalb aber

wo der Canal anfängt, ist characteristische Cervixschleimhaut, folglich ist dieser Canal die ursprüngliche und zwar die ganze Cervix.

Gegen einen solchen Einwand dürften sich ausser den im Obigen implicite gegebenen, weitere Bedenken erheben lassen:

1. Die Unterschiede zwischen Cervixschleimhaut und Corpusschleimhaut sind nicht so durchgreifend in ihren angrenzenden Theilen (am innern Muttermund) als z. B. zwischen der Schleimhaut im Fundus und der nahe dem äusseren Muttermund; was das Detail, Dicke, Bindegewebselemente und Drüsen betrifft, verweise ich auf den Anfang dieser Arbeit. Man könnte nun sagen, vielleicht bilden sich die Unterschiede durch die Schwangerschaft schroffer heraus; dagegen aber spricht der von Langhans, der von Marchand und der von mir beschriebene Uterus.

Von anderen Autoren wird meist gesagt, wenn der Gegensatz zwischen Corpus und Decidua — Cervix und Schleimhaut zur Sprache kommt, dass sich ausserordentlich scharf, characteristisch und schön die Falten des Arbor gegen die glatte Decidua abgesetzt hätten. Auch bei den Molae hydaditosae, die nach Ruge ganz besonders geeignet sein sollen, in dieser Frage zu sprechen, wird von Ruge und La Pierre auf diesen Unterschied hingewiesen; dabei war der Cervicalcanal in einem Falle nur 3 Cm., im anderen $2\frac{1}{2}$ Cm. lang — wo sind die anderen 1 resp. $1\frac{1}{2}$ Cm. geblieben?

Wenden wir einen makroskopischen Blick auf eine Cervix, so fällt uns am Arbor vitae mit seinen characteristischen Falten ein sehr durchgreifendes Verhalten auf. An der vorderen und hinteren Wand laufen in der unteren Hälfte des Canals alle Falten mehr weniger

quer zu seiner Längsaxe und vereinigen sich in der Medianlinie zu einem Wulst oder Wall (W. Fig. 10), der etwa 2 Mm. breit, 1½ Cm. vom äusseren Muttermund in die Cervix hinein sich erstreckt. Von dem oberen etwas abgerundeten Ende dieses Walles werden dann die Falten des Arbor vitae nach der oberen Hälfte der Cervix entsendet. (Cf. Fig. 10.) Dieselben können hier natürlich nicht mehr den übrigen parallel verlaufen, sondern es verlaufen die medianen mehr parallel der Längsausdehnung der Cervix, die lateralen in kleinen Winkeln zu diesen. So bei Nulliparen. Bei Geborenhabenden ist das Verhalten entweder dasselbe oder es differirt nach oben bereits erwähnter Richtung dahin, dass von diesen mehr längs verlaufenden Falten die oberen im letzten Viertel der Cervix ganz, oder fast ganz fehlen. Immer aber ist auch bei geborenhabenden Frauen der Wulst eine ganz characteristische Partie in der Cervix.

Nun ist es doch auffallend, dass, während wir an den meisten nicht graviden Uteri, selbst unter Umständen bei virginalen, die obere Cervixschleimhaut bis zu einem gewissen Grade uncharacteristisch finden, bei den Graviden stets und ausnahmslos die Cervix von oben an die äusserst characteristischen Falten trägt. Ich hatte oben gesagt, dass es auch Jungfrauen giebt, deren Cervices in dem oberen Centimeter fast oder ganz faltenfrei sind, und selbst wenn die obere Cervixpartie Falten trägt, dieselben erstens relativ niedrig sind und zweitens radiär fächerartig auseinandergehend von dem obern Ende des Wulstes, gewissermaassen des Stammes des Arbor vitae an verlaufen. Durch die Niedrigkeit der Falten ist es möglich, dass dieselben bei einer Erweiterung des mit ihnen ausgekleideten Canales verstreichen,

ja bis zum Verschwinden verstreichen; können wir uns doch überzeugen, dass an der Cervixdilatation, welche ich in meiner früheren Arbeit beschrieb, eine Dilatation, die sicher nicht Monate, sondern höchstenfalles Wochenlang bestand, bereits die Falten so verstrichen und so niedrig waren, dass sie Leopold entgehen konnten! Die eigenthümliche radiäre Stellung aber der Falten hat zur Folge, dass, wenn die obere Cervixpartie erweitert wird und eventuell bis zum Centrum der radiären Faltenstrahlung, bis zum Ende des Wulstes, oder bis nahe dahin erweitert wird, die Falten ebenfalls radiär auf der unteren Kuppel des Uteruscavum sich verbreiten, und infolge dessen überhaupt nicht mehr als „characteristische" Cervixfalten zu recognosciren sind. Es mag vielleicht ein sehr aufmerksames Auge dazu gehören, unter solchen Umständen noch Cervixfalten zu finden, und doch sind sie bereits gefunden worden. (Bandl, Centralblatt f. G. 1877, X, Küstner, Arch. f. Gyn. XII). Sind mit der Reflexa bereits Verklebungen eingetreten, so dürfte es sehr schwer sein, unter derselben an dem unteren Uterinsegment Cervixschleimhaut, die dann natürlich so untypisch ist wie nur denkbar, als solche zu erkennen.

Nun habe ich eine sehr grosse Reihe nicht gravider Uteri durchgesehen und habe gefunden, dass dieser Wulst oder Stamm des Arbor eine sehr constante Lage in der Cervix hat; er reicht nämlich gerade etwa bis zur Mitte zwischen äusseren und inneren Muttermund hinauf. Controliren wir auf diese Erscheinung frischpuerperale oder gravide Uteri, so ist auffallend, dass in dem durch „characteristische" Schleimhaut gekennzeichneten Cervicalcanal das Ende dieses Stammes höher hinauf reicht. So messe ich an 2 Kaiserschnitt-Uteri aus

dem 9. resp. 10. Monate, die beide vorzüglich erhalten sind, und in deren einem noch die Placenta adhärirt, vom äussern Muttermund bis zum Ende des Stammes des Arbor mehr als noch einmal soweit, als vom Ende des Stammes bis zum Anfang des Cavum! Bei frisch puerperalen Uteri von Erstwöchnerinnen beginnt meist ein Minimum über dem Stamm das „untere Uterinsegment", also der Organtheil, welcher „Decidua" trägt.

Ist nun in allen diesen Uteri nur der untere Cervixtheil durch die Gravidität hypertrophirt, der obere aber — nicht nur im Wachsthum stehen geblieben, sondern atrophirt? Das müssten wir in der That annehmen, denn der Canalabschnitt, der am nicht schwangeren Organ 2 Cm. misst, misst hier am puerperalen nur etwa 1 Cm.!

2. Wenn ein Miteinbezogenwerden der oberen Cervix — (Consequenz: Deciduabildung — eventuell Deciduaverklebung) in der Gravidität nicht stattfindet, so muss ein Verschobenwerden der Muskulatur des Uterus sammt Peritoneum an der Schleimhaut entlang nach oben zu angenommen werden, wie dies Bandl zuerst, nach ihm Ruge und Schröder thaten, nur mit dem Unterschiede, dass der erstere den Grund in der Schwangerschaftshypertrophie, die anderen ihn in den Wehen zu finden glaubten.

Es ist im Wesentlichen richtig, wenn Kohlrausch den inneren Muttermund dahin verlegt, wo von der vorderen Wand des Uterus das Peritoneum sich auf die Blase umschlägt. Bei einer Revision von etwa 30 Uteri habe ich mich überzeugen können, dass Abweichungen von diesem Verhalten ebenso unbedeutend wie selten sind. Nun ist es bereits eine bekannte Erfahrung, dass diese

Umschlagstelle am schwangeren Uterus sehr hoch liegt, oder, anders ausgedrückt, die Blase am schwangeren Uterus sehr hoch hinauf gehen kann. Am frisch entbundenen Uterus liegt diese Stelle genau am „Contractionsring". — Ist nun der Uterus auf irgend welche Weise behindert gewesen, nach Remotion seines Inhaltes seine typische Contractionsgestalt anzunehmen, so dass der Cervicalcanal völlig in derjenigen Form bestehen blieb, welche er in der Schwangerschaft zuletzt hatte, so liegt die Umschlagsstelle ebenfalls weit über dem oberen Ende dieses Cervicalcanales.

Es liegen drei sehr gut erhaltene Präparate von Uteri vor, an denen im 8., 9., 10. Monate der Gravidität die Sectio caesarea vorgenommen ist, an zweien davon post mortem.

I.

Präp. A. I. 8 (der Sammlung der Jenenser geburtshülflichen Klinik).

Uterus der im 8. Monat der Gravidität mittels Sectio caesarea post mortem entbundenen S.

Länge des Cavum 18, grösste Breite 13 Cm. Der Schnitt 7 Cm. lang reicht nach unten zu genau bis an die Grenze der festen Peritonealanheftung; dieselbe liegt 7,5 Cm. über dem äusseren Muttermund, 4,0 Cm. über der oberen Grenze der Arborfalten. Arbor sehr ausgeprägt, Ende des „Stammes" in derselben Höhe, wo der Arbor überhaupt aufhört. Das Abschneiden der „characteristischen Cervixschleimhaut" gegen die Uterusinnenfläche sehr plötzlich, in Zickzacklinie; diese Linie verläuft links etwa 1 Cm. weiter entfernt vom äusseren Muttermunde, so dass also

hier noch „characteristische Cervixschleimhaut“ auf 1 Cm. Höhe in das untere Uterinsegment hineinragt. Mit Ausnahme dieser kleinen Partie ähnelt die Bekleidung des unteren Uterinsegmentes ganz der des Corpus, nur dass die Fasern, Zotten und Fetzen, welche dasselbe bekleiden, viel feiner sind als im Corpus.

Genau in derselben Höhe, wo an der vorderen Uteruswand die feste Anheftung des Peritoneums beginnt, schwillt die Wanddicke plötzlich an. Während dieselbe an der Cervix etwa 0,5, am unteren Uterinsegment etwa 0,8 Cm. beträgt, wächst sie hier plötzlich auf 2 Cm. Hier beträgt die Circumferenz des Cavum mit dem Bandmaass gemessen 15 Cm., am äusseren Muttermund 7, in der Höhe des Endes des Arbor vitae 5 Cm., Insertion der Douglasschen Falten 3,5 Cm. über dem äusseren Muttermund, Placentarstelle an der vorderen Wand.

II.

Präp. I. A. 10.

Uterus einer post mortem im 9. Graviditätsmonat mittels Sectio caesarea Entbundenen.

Placenta inserirt noch an der hinteren Wand.

Cervix noch völlig unentfaltet, 4,6 Cm. langer, am oberen Ende 6 Cm. Umfang messender, mit zähem Schleim ausgefüllter Canal. Aeusserer Muttermund Querspalte von 1,8 Cm. Länge. Gleich über dem Ende besagten Canales inseriren die Eihäute, wie überhaupt noch an der ganzen Uterusinnenfläche. Die Placenta sitzt an der hinteren Wand, der unterste Rand derselben liegt 7 Cm. über dem Saum der hinteren Muttermundslippe.

Feste Insertion des Peritoneums an der vorderen Wand (Umschlagstelle vom Uterus auf die Blase) 3 Cm. über

dem oberen Ende des Cervicalcanales. Unterhalb dieser Grenze der festen Insertion beträgt die Wanddicke 0,9 Cm.; an der Cervix 1,1 Cm.; gleich über der festen Insertion schwillt die Wanddicke auf 1,6 Cm. an. Ferner ist auf dem Schnitt die Muskulatur unterhalb der festen Peritonealinsertion längsgestreift, wogegen sie im Bereich des Operationsschnittes das bekannte vielfach verkreuzte Geflecht bildet.

Fundus bis äusserer Muttermund 18,5 Cm., grösste Breite 15 Cm.

Operationsschnitt 8 Cm. lang, klafft 5 Cm. breit, sein unteres Ende liegt 8 Cm. über dem äusseren Muttermunde, 1 Cm. über der Linie der festen Peritonealinsertion.

Insertion der Douglasschen Falten 4½ Cm. über dem äusseren Muttermund; Ende des „Stammes" des Arbor vitae 3,2 Cm. über dem äusseren Muttermund.

III.

Präp. A. I. 12.

Uterus der mittels Sectio caes. entbundenen N.

Uterus 14 Cm. lang vom Fundus bis Orific. ext. gemessen. Grösste Breite 11 Cm.

Vom äusseren Muttermund bis zu dem durch plötzliches Intumesciren der Muskulatur an der Grenze der festen Peritonealanheftung sehr deutlich markirten Contractionsring 5—6 Cm.; Muskeldicke der Cervix 1,3 Cm., des unteren Uterinsegments höchstens 1 Cm. Am Contractionsring plötzliche Verdickung bis auf 1,8 Cm. Wanddicke im Operationsschnitt 2 Cm.

Die Falten des Arbor vitae reichen bis 3 Cm. vom

äusseren Muttermunde hinauf, verflachen sich bereits in der Nähe der oberen Grenze bedeutend und gehen continuirlich in die glattere Schleimhaut über, welche von der oberen Arborgrenze an bis etwa zum Contractionsring den Uterus überzieht.

Vom Contractionsring an bis zum äusseren Muttermund besitzt das Lumen etwa ein und dieselbe Weite, am Contractionsring mag dieselbe jedoch am geringsten sein.

In diesem Falle war es vor der Operation nach etwa 24stündiger Wehendauer zur Entfaltung der Cervix gekommen, die Operation wurde erst nach völliger Erweiterung des Muttermundes vorgenommen. Der Tod erfolgte 3mal 24 Stunden nach der Operation an Peritonitis. Es ist zu bemerken, dass in Anbetracht einer Wehendauer von kaum mehr als 24 Stunden das untere Uterinsegment für den 3. Wochenbettstag noch sehr gut entwickelt ist.

Vergleichen wir diese drei Uteri miteinander, so findet sich an ihnen eine wesentliche Differenz, sofern die beiden ersten einen völlig unentwickelten Cervicalcanal besitzen, am dritten dagegen dieser continuirlich und ohne im Lumen eine Veränderung zu zeigen in das „untere Uterinsegment“ übergeht.

Dann findet sich aber an ihnen eine wesentliche Uebereinstimmung in dem Vorhandensein eines ausgesprochenen unteren Uterinsegmentes und eines wohl characterisirten Contractionsringes. Bei Uterus III waren nun Wehen vorhanden gewesen, welche zwar nur die Eröffnung zu bewerkstelligen hatten, denn es wurde die Sectio caesarea, sobald der günstige Augenblick der

völligen Erweiterung gekommen war, unternommen*). Anders aber liegt die Sache bei I und II. Hier ist in beiden Fällen die Sectio nach dem Tode, in noch weit zurückliegender Zeit der Schwangerschaft gemacht, wo noch kein oder ganz unbedeutender Travail insensible vorhanden war, Contractionen, welche, wenn überhaupt vorhanden, so unbedeutend gewesen sein mussten, dass sie die bestehende Cervix auch nicht im kleinsten Abschnitt zum Verschwinden brachten. Und doch finden wir an ihnen ein ausgesprochenes unteres Uterinsegment und einen ausgesprochenen Contractionsring, wie wir ihn auf keiner der Bandl'schen Tafeln besser gezeichnet finden, einen Contractionsring ohne Contractionen!

„In dem Bestreben, die Frucht resp. den Inhalt überhaupt auszuschleudern, zieht der Uterus sich scheinbar über demselben zusammen und zurück und sucht den Inhalt von oben her herauszudrücken, durch den Beckencanal zu schieben, wie Herr Prof. Schröder es jüngst treffend schilderte" cett. (Ruge a. a. O. p. 156). Man vergleiche die übrigen Stellen bei Ruge und Schröder, in denen die Bildung des unteren Uterinsegmentes geschildert wird; von all den dem Uterus vindicirten Nothwendigkeiten „zum Austreiben des Inhaltes, bei welchem am unteren Segment wie an Handhaben gezogen wird", traf diese beiden Uteri keine. Beide wurden, ohne dass sie Wehen gehabt, nach der umgekehrten Richtung, als die ist, welche, wenn sie vom austretenden Inhalt eingeschlagen wird, das Zustandekommen des Contractionsringes bedingen soll, ihres Inhaltes entlastet; darauf contrahirte sich das entleerte, todte Organ entsprechend der

*) cf. B. S. Schultze, Ein Kaiserschnitt, Gratulationsschrift, Jena 1862.

Anordnung seiner Muskulatur, d. h. bis zu der Stelle, wo complicirt durchflochtene Muskulatur sich findet, diese, und von da an nach abwärts die schwächere, parallel verlaufende. Die präcise Grenze zwischen diesen verschieden angeordneten Muskelgruppen heisst innerer Muttermund und muss auch an diesen Organen so genannt werden, auch von den Vertheidigern des Contractionsringes, denn von einem solchen kann hier nicht die Rede sein, da die Bedingungen für sein Zustandekommen an beiden Uteri fehlten.

3. Es liegen bereits sicher beobachtete Fälle vor, wo bei Graviden über einer um 1 bis mehrere Cm. unter der normalen Länge zurückbleibenden Cervix makroskopisch als solche nicht zu verkennende (Palmae plicatae) Cervixschleimhaut auf das untere Uterinsegment überging. (Bandl, Marchand, Küstner).

An diesen Fällen ist die Möglichkeit der Umwandlung der oberen Cervixschleimhaut in eine Decidua d. i. in eine Schleimhaut, der im Wesentlichen die beiden Eigenschaften zukommen, Vergrösserung der Bindegewebselemente und derartige Gewebsconfiguration durch Drüsenectasie, dass bei einer Eilösung eine totale Flächenlaceration der Schleimhaut selbst stattfinden kann, bewiesen durch: Küstner, Fall III (wie oben des näheren erörtert), Marchand (Archiv für Gyn. Bd. XV), Bandl (Archiv für Gyn. Bd. XV. Taf. VIII, Fig. 6).

4. Endlich kann ich es mir nicht versagen, ein recht instructives Präparat zur Kenntniss zu bringen, welches, wenn irgend eines, die Möglichkeit einer Deciduabildung von der Cervixschleimhaut aus in schlagendster Weise darthut. Es handelt sich um die Decidua menstrualis einer Virgo aus dem Ende der 20er Jahre.

Das Präparat ist, nachdem es einige Jahre in Spiritus gelegen, in natürlicher Grösse abgebildet in Fig. IX. Ein an den 3 Seiten geschlossener, an den 3 Winkeln spaltförmig geöffneter, dreieckiger, weisser, häutiger Sack besitzt an den dicksten Stellen, etwa in der Mitte, eine Dicke von 2—3 Mm. Diese Dicke nimmt nach den Uterushörnern zu sehr allmählich ab, um auf ein kaum messbares Minimum zu sinken; nach unten dagegen, nach der cervicalen Apertur des Sackes zu bleibt die Dicke constant auf dem Maximum bis in die Höhe von *o. i.* Hier findet sich eine auf beiden Flächen gleich deutliche Furche, jenseit welcher die beiden Platten, welche der vorderen und hinteren Uteruswand entsprechen, sich in zwei viel dünnere Lappen, einen vorderen und einen hinteren fortsetzen.

Die Oberfläche des Deciduasackes ist feinfetzig; die Innenfläche glatt, ebenso ist das Verhalten der beiden Lappen unterhalb *o. i.* Mikroskopisch besteht das Gewebe aus dichtgedrängten kurzen Spindelzellen. Das Gewebe ist häufig durchbrochen durch Lücken (Drüsen), in denen jedoch ebensowenig wie auf der Innenfläche des Sackes Epithelien wahrzunehmen sind. Es ist jedoch zu bedenken, dass das Präparat nicht von Anfang an in concentrirtem Weingeist gelegen hat.

Es ist nun ganz ersichtlich und bedarf nur eines Blickes auf die Figur, kaum eines Wortes, dass die Furche *o. i.* keiner anderen Stelle entspricht, als dem inneren Muttermunde. Die Gleichartigkeit des Gewebes bis dahin, die tiefe Einschnürung, die Distanz von da bis zum Fundus und den Tubenecken sprechen mit aller Entschiedenheit dafür. Die Lappen unterhalb *oi* haben im Wesentlichen denselben Bau wie das Gewebe oberhalb *oi,*

nur sind sie viel dünner. Die Uterusschleimhaut in der Nähe des Orificium internum mag in diesem Falle etwa wie in Fig. III ausgesehen haben, die dicke Mukosa entspricht dem Corpus, der Einschnitt in der Mitte der Fig. III entspricht der Furche bei *o. i.* in Fig. IX, dann kommt die plötzlich dünner werdende, aber der des Corpus völlig gleich gebaute Cervicalschleimhaut.

Die Analogien zwischen der Bildung der Decidua menstrualis und der graviditatis sind zu bedeutend, als dass durch die thatsächlichen Unterschiede beider Vorgänge die Beweiskraft eines solchen Präparates, wie dieses ist, verlieren könnte. Hier durch dieses Präparat ist nicht nur bewiesen, dass die Cervicalschleimhaut der oberen Schicht dann, wenn die Schleimhaut des Corpus hypertrophirt, ebenfalls mit hypertrophirt, sondern dass dann, wenn die des Corpus (oder ein Theil derselben) abgestossen wird, auch ein Theil der gewucherten Cervixschleimhaut abgestossen, also hinfällig, also Decidua wird.

Somit gewinnt der Gegenstand erheblich an Bedeutung. Wenn man die ganze Debatte eine müssige genannt hat und über den Werth mit feuilletonistischer Schnellfertigkeit*) aburtheilte, so wird mit der Constatirung der Thatsache, dass die Schleimhaut der oberen Cervix an der allgemeinen Graviditäts- eventuell auch Prämenstruations-Hypertrophie der Uterusschleimhaut sich betheiligt oder betheiligen kann, einer Thatsache, die bisher nicht bekannt war, die Frage eine principiell wichtige, weniger für den practischen Geburtshelfer als für den Anatomen und Physiologen.

*) Sänger, Archiv für Gyn. XIV, p. 389, Zeile 1—3.

Resumiren wir in aller Kürze, so hat sich ergeben:

1) Der innere Muttermund, Isthmus uteri, liegt da, wo das Lumen des Uterus am engsten ist, wo die complicirt verflochtene Corpusmuskulatur plötzlich gegen die einfacher angeordnete Cervixmuskulatur absetzt.
2) Diese Stelle ist bei geschlechtsreifen, nicht geboren habenden Frauen die Grenze zwischen der darüber liegenden glatten Corpusschleimhaut und der darunter liegenden gefalteten Cervixschleimhaut. Jedoch giebt es auch geschlechtsreife Uteri, an welchen die Falten über den inneren Muttermund hinaus in das Corpus reichen.
3) Die Falten der oberen Cervixpartie sind stets seichter als die der unteren und sind längs verlaufend.
4) Bei Frauen, welche geboren haben, reichen die Falten häufig nicht bis zum inneren Muttermund, sondern verflachen sich schon in irgend welcher Höhe der Cervix allmählich.
5) Mikroskopisch ist die Schleimhaut der oberen Cervixpartie (etwa in der Länge von ½ Cm.) der der darüberliegenden Corpuspartie sehr ähnlich, sowohl was Form und Anordnung der Drüsen, als was die Form der Zellen betrifft (Fig. I—IV). An manchen Uteri existirt zwischen der Schleimhaut der oberen 5 Millimeter Cervix und der unteren 5 Millimeter Corpus absolut kein Unterschied (Fig. II).
6) Nach diesem Befunde ist es von vornherein wahrscheinlich, dass die Metamorphosen, welche von der

Uterusschleimhaut durchgemacht werden, und in welchen man bisher eine Eigenthümlichkeit der Corpusschleimhaut sah, auch von der Schleimhaut des obersten Cervixabschnittes durchzumachen sind.

7) Es war weiter von vornherein wahrscheinlich, dass solche morphologische Metamorphosen an dem oberen Abschnitt der Cervixschleimhaut entsprechend ihrer meist geringeren Dicke in einem geringeren Grade zum Ausdruck kommen (cf. Fig. X).

8) Also es hypertrophirt vor jeder Menstruation auch der obere Abschnitt der Cervixschleimhaut; ob diese Hypertrophie unter normalen Verhältnissen zu einer annähernd umfänglichen Abstossung führt, wie im Corpus, ist bisher nicht bekannt. Unter pathologischen (Dysmenorrhoea membranacea) kommt es vor (Beweis Fig. IX).

9) Also es hyperthrophirt bei der Schwangerschaft der obere Abschnitt der Cervixschleimhaut zu einer Membran, welche einer Decidua zum Verwechseln ähnlich sieht.

10) Wie weit vom inneren Muttermund abwärts diese Cervixdecidua reicht, darüber lässt sich kein Gesetz aufstellen. Bei manchen mag es sehr unbedeutend sein, es mag vielleicht nur Bruchtheile eines Centimeters betragen, bei anderen grössere Strecken. Fig. X stellt den Modus der Deciduabildung halbschematisch dar. Der rothe Contour ist Decidua; er reicht bis 14 Mm. unterhalb des Orificium internum in die Cervix hinein.

11) Inwieweit die vorliegende Eicalotte mit einer solchen Cervixdecidua Verklebungen eingeht, darüber müssen weitere Untersuchungen entscheiden. Bis jetzt ist

wahrscheinlich, dass zwischen Nichtverlöthen und festem Verlöthen alle Grade vorkommen können, so dass in einem Falle nach Ausstossung des Eies diese Decidua noch compacte Schicht sammt Oberflächenepithel trägt, in dem anderen die compacte Schicht durch das Ei abgerissen ist. Für beide Extreme liegen Beispiele vor (Bandl, Küstner, Thiede). In den Fällen, wo auch an der untersten Corpus-Zone die Deciduaverklebung eine losere war, als im Bereiche des übrigen Corpus, gewinnt nach der Ausstossung des Eies, von der Schleimhautfläche betrachtet, die unterste Corpuszone ein der oberen Cervixzone ausserordentlich ähnliches Aussehen, sie gehen beide ineinander über.

12) Unterhalb der Partie, welche eine deciduaähnliche Bildung eingeht, beginnt dann die „typische" Cervixschleimhaut. Hierhin wurde bis jetzt meist die obere Grenze der Cervix, resp. der innere Muttermund während Schwangerschaft und Wochenbett verlegt. Dagegen nannte man die Zone, welche eine deciduaähnliche Bekleidung hat und nach unten vom inneren Muttermund liegt, unteres Uterinsegment.

13) Während der Geburt trifft die Längsdehnung hauptsächlich die Partie zwischen Orificium internum und Scheideninsertion. Dadurch erleidet die fragliche Partie erhebliche Gestaltveränderungen, Ausziehungen in die Länge, ein Umstand, der die richtige Deutung dieser Partie bis jetzt wesentlich erschwert hat.

14) Nicht eines anatomischen Beweises bedarf die Thatsache, dass bei Primiparen in den letzten Wochen der Schwangerschaft häufig, vielleicht überwiegend häufig, allmählich eine trichterförmige Erweiterung

des vorher bestehenden Cervix-Canales stattfindet, dass ferner bei anderen Primiparen dieser 4—5 Cm. lange Canal bestehen bleibt bis zum eigentlichen Beginn der Geburt, ebenso bei Multiparen eine solche trichterförmige Erweiterung nicht stattfindet. Diese Thatsachen können schon durch gute klinische Untersuchungen festgestellt werden; ein feines Tastgefühl eines im Exploriren Geübten kann darüber entscheiden.

Berichtigung.

S. 9, Z. 3 v. o. 1,0 Cm. lies 1,0 Mm.
S. 38, Z. 7 v. o. XIII lies XII.

Erklärung der Abbildungen.

Fig. 1, 2, 3, 4. Uterusschleimhaut nach oben und unten vom inneren Muttermunde des nicht graviden Organes. Die linke Hälfte des Schnittes stammt aus der Cervix, die rechte aus der Corpushöhle. (Zeiss a, 2.)

(Text pag. 6—13.)

Fig. 5, 6, 7. Uterusschleimhaut vom unteren Uterinsegment eines frisch-puerperalen Organes.

Fig. 5 von der obersten (dem Corpus am nächsten),

Fig. 6 von einer mittleren,

Fig. 7 von einer tieferen Zone entnommen. (Zeiss a, 2.)

(Text pag. 27—33.)

Fig. 8. Uterusschleimhaut vom Bau einer Decidua vera, entnommen aus dem dilatirten oberen Abschnitt der Cervix einer Hochgraviden. (Zeiss a, 2.)

(Text pag. 50—53.)

Fig. 9. Decidua menstrualis mit Einschnürung am inneren Muttermund und Decidua cervicalis nach abwärts von derselben.

(Text pag. 67—69.)

Fig. 10. Schematischer Coronaldurchschnitt durch einen Uterus, um zu zeigen

1) den Verlauf der Falten des Arbor vitae,

2) das Verhältniss, in welchem die Schleimhaut des Uterus bei der Gravidität hypertrophirt;

dieses Verhältniss ist durch den im Corpus sehr dicken, in der Cervix sich schnell und erheblich verdünnenden rothen Contour veranschaulicht. *O. i.* ist innerer Muttermund.

(Text ad 1) pag. 59—61, ad 2) pag. 71—72.)

FROMMANN'SCHE BUCHDRUCKEREI (HERMANN POHLE)
IN JENA.

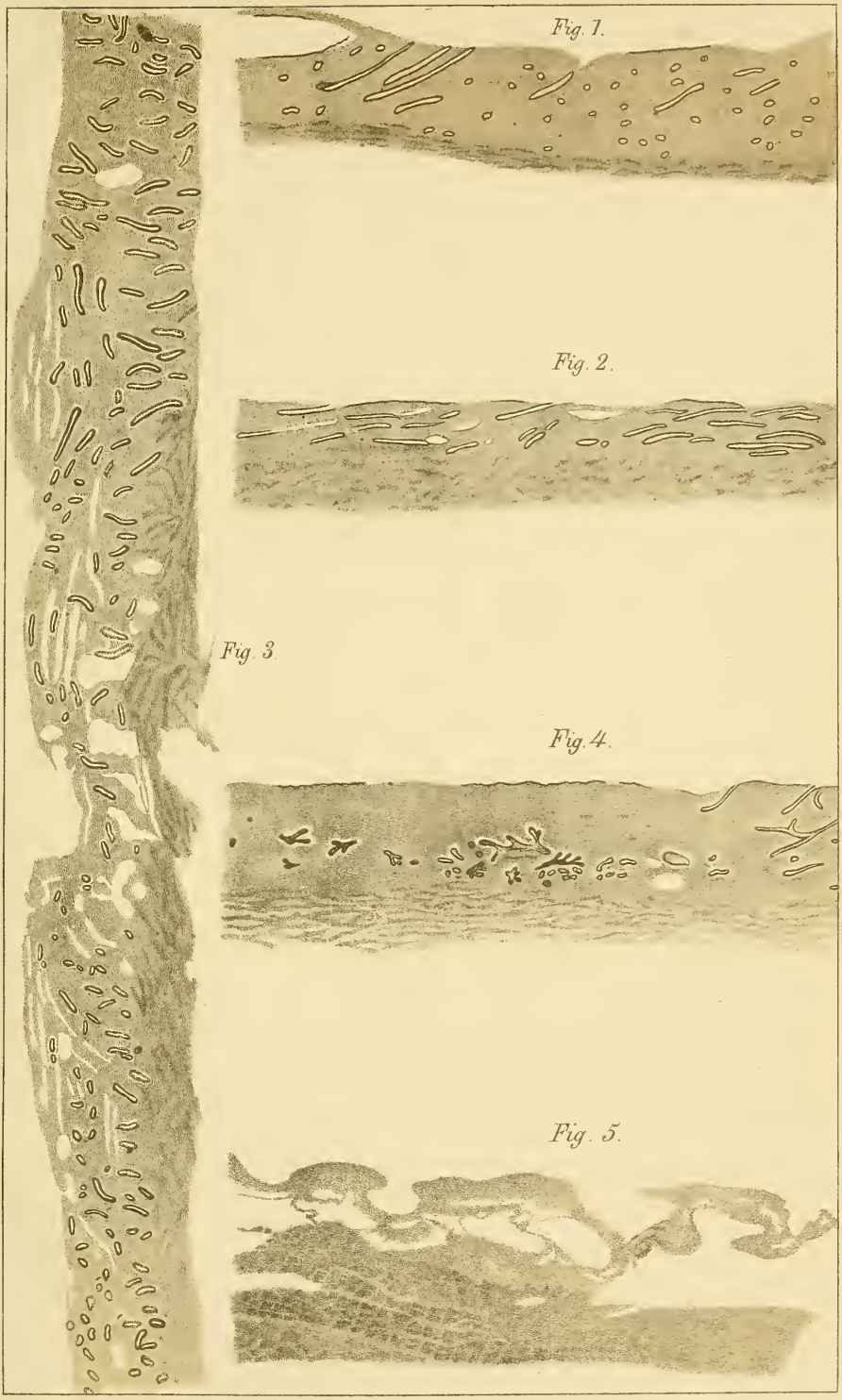

Küstner del.

Lith. Anst v G C. Müller, Jena

Fig. 8.

Fig. 7.



Fig. 6.

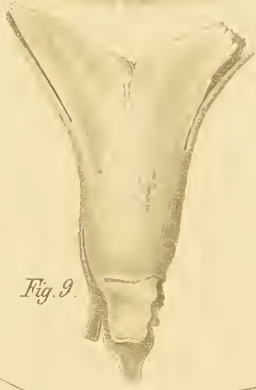

Fig. 9.

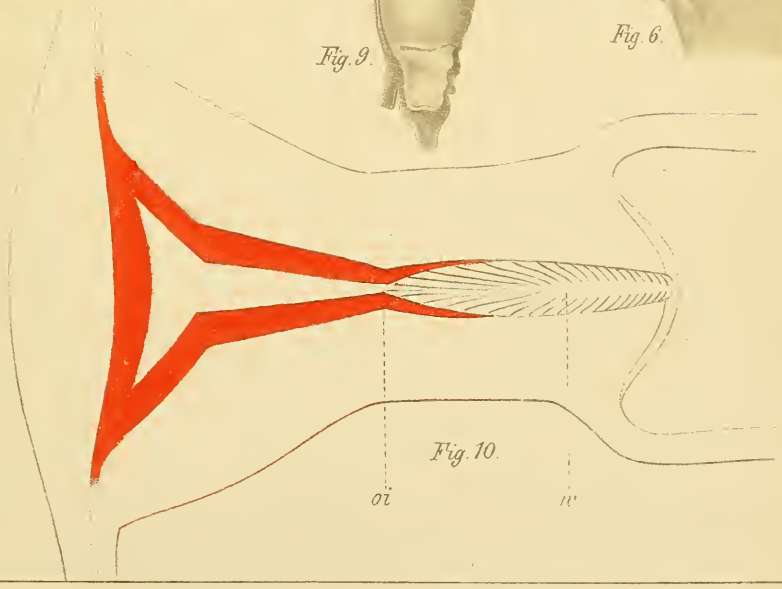

Fig. 10.